# L'utilizzo del polietilene poroso (Medpor) in chirurgia maxillo-facciale

R. CENZI e L. GUARDA-NARDINI

*Estratto da* MINERVA STOMATOLOGICA
Vol. 44 - N. 12 - Pag. 559-582 (Dicembre 1995)

EDIZIONI MINERVA MEDICA - TORINO

MINERVA STOMATOL 1995;44:559-82

# L'utilizzo del polietilene poroso (Medpor) in chirurgia maxillo-facciale

R. CENZI e L. GUARDA-NARDINI

*Ospedale Civile - Rovigo*
*Servizio di Odontostomatologia*
*e Chirurgia Maxillo-Facciale*
*(Primario: Dott. R. Cenzi)*

**The use of porous polyethylene (Medpor) in maxillo-facial surgery.**

**The use of alloplastic material in maxillo-facial surgery is having a much larger diffusion in substituting missing bone parts and in incrementing those that already exist. Medpor, a substance composed of porous polyethylene, has been of relatively recent introduction in the surgical field. Due to its characteristics of biological compatibility, easy morphological adaptability and mantaining it's initial volume after beeing positioned, Medpor lends itself well as an alternative to autogenous grafts or other alloplastic materials. The authors consider twenty patients operated between May 1991 and September 1993 with Medpor grafts; seven of these were affected by microgenia, and were submitted to vertical increase of the chin after horizontal osteotomy by interposing Medpor. Two patients affected by hemifacial microsomia had been treated with grafts on the mandibular border in order to improve their facial symmetry. In three cases Medpor was used in patients affected by previous traumas: to reconstruct a fractured orbital floor with bone loss, the dorsum of the nose, and in order to regain protrusion of the cheekbone. In two patients affected by UCLP Medpor was used in sustaining the lateral region of the nose as well as in disguising hypoplasia of the upper jaw. In other two cases Medpor had been used to fill a depression created in the temporal region where the muscle had been rotated to create a flap; other uses of Medpor have been: as a filler of titanium mesh, used in the reconstruction of a nasal valve and in the camouflage of the upper jaw. The authors report complications only in three cases all involved the exposure or prominence of the Medpor grafts. In one case the prominence of the grafts which was positioned on the upper jaw appeared in the upper part of the fornix; in another case the exposure was post-traumatic and in the third case the exposure followed the dehiscence of the titanium prosthesis within which the Medpor had been positioned. Except for the last case, in which the patient died — for other reasons — healing of the graft exposure was obtained by a simple remodeling.**

Key words: **Facial implants - Polyethylene porous - Maxillo-facial surgery.**

Pervenuto il 30 giugno 1994.
Accettato il 16 dicembre 1994.

Indirizzo per la richiesta di estratti: R. Cenzi - Servizio Odontostomatologia, ULSS 30 Regione Veneto - Via Tre Martiri - 45100 Rovigo.

In chirurgia maxillo-facciale spesso ci si trova nella necessità di utilizzare degli innesti alloplastici sia per sostituire parti

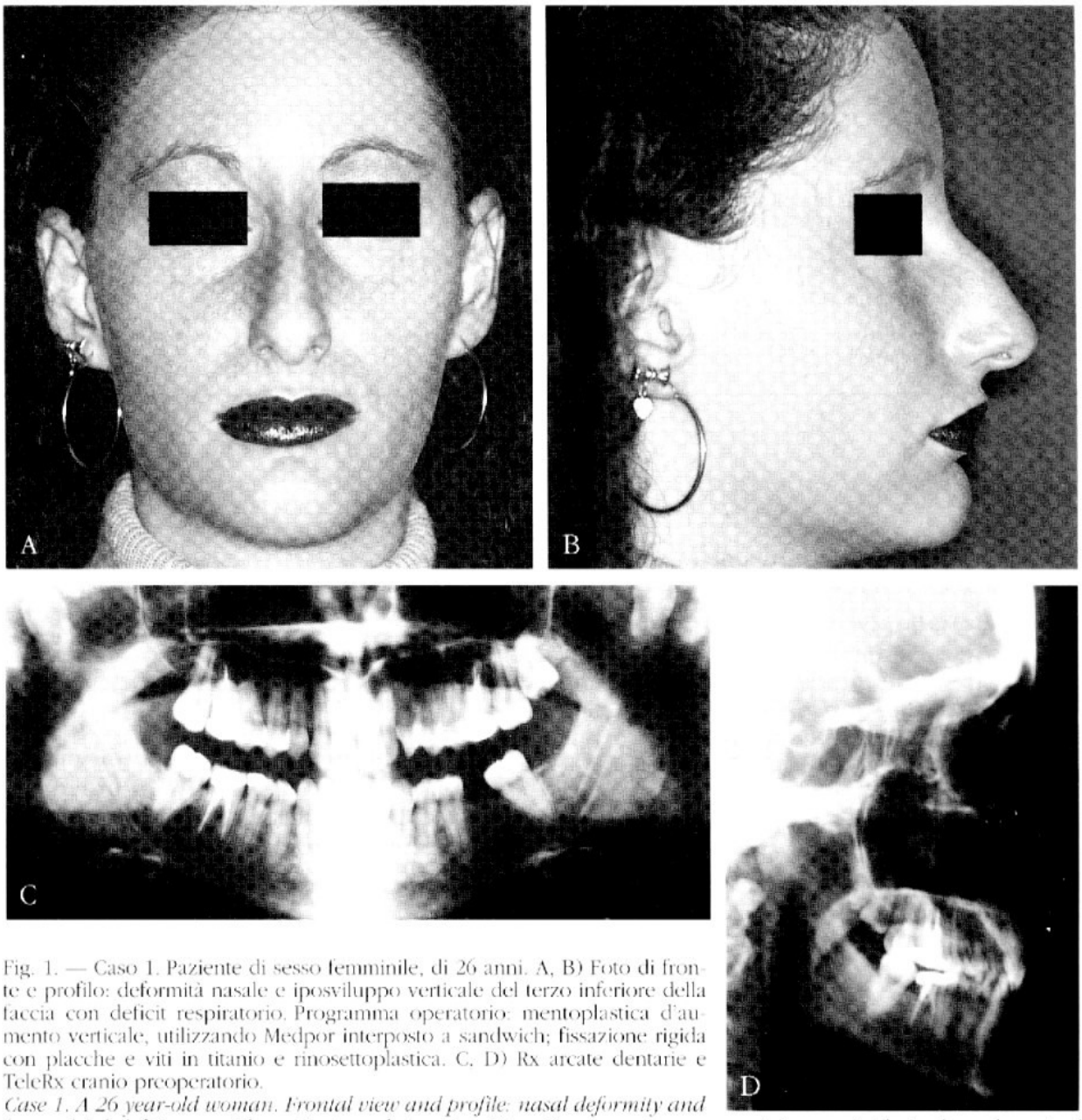


Fig. 1. — Caso 1. Paziente di sesso femminile, di 26 anni. A, B) Foto di fronte e profilo: deformità nasale e iposviluppo verticale del terzo inferiore della faccia con deficit respiratorio. Programma operatorio: mentoplastica d'aumento verticale, utilizzando Medpor interposto a sandwich; fissazione rigida con placche e viti in titanio e rinosettoplastica. C, D) Rx arcate dentarie e TeleRx cranio preoperatorio.

*Case 1. A 26 year-old woman. Frontal view and profile: nasal deformity and lower third deficiency with respiratory obstruction. Operation program: augmentation genioplasty through vertical increase using Medpor placed in between the bones. Rigid fixation achieved by using titanium plates and screws and rhinoseptoplasty. C, D) Preoperative orthopantomography and laterolateral teleradiography of the cranium.*

ossee mancanti che per aumentare quelle già esistenti. Questi materiali alloplastici, per ben rispondere alla funzione cui sono chiamati, devono essere biocompatibili e quindi liberi da effetti tossici locali e sistemici e non essere fonte di infiammazione o di reazione da corpo estraneo. Oltre che a rispondere a delle caratteristiche di biocompatibilità un materiale, per trovare un valido utilizzo in chirurgia, deve avere altre caratteristiche quali una facile malleabilità e adattabilità a forme disparate, non deve andare incontro, una volta posizionato, a variazioni di volume, a migrazione, estrusione od esposizione.

Un materiale, fra quelli da noi utilizzati, che ben risponde a queste caratteristiche è il polietilene-poroso ad alta densità (PHDPE) (Medpor; Porex Medical, Atalanta, GA).

L'innesto di Medpor, una volta posizionato, può essere stabilizzato tramite sintesi metalliche a filo o a vite o per mezzo di suture. Studi istologici su animali hanno dimostrato una rapida crescita di tessuto

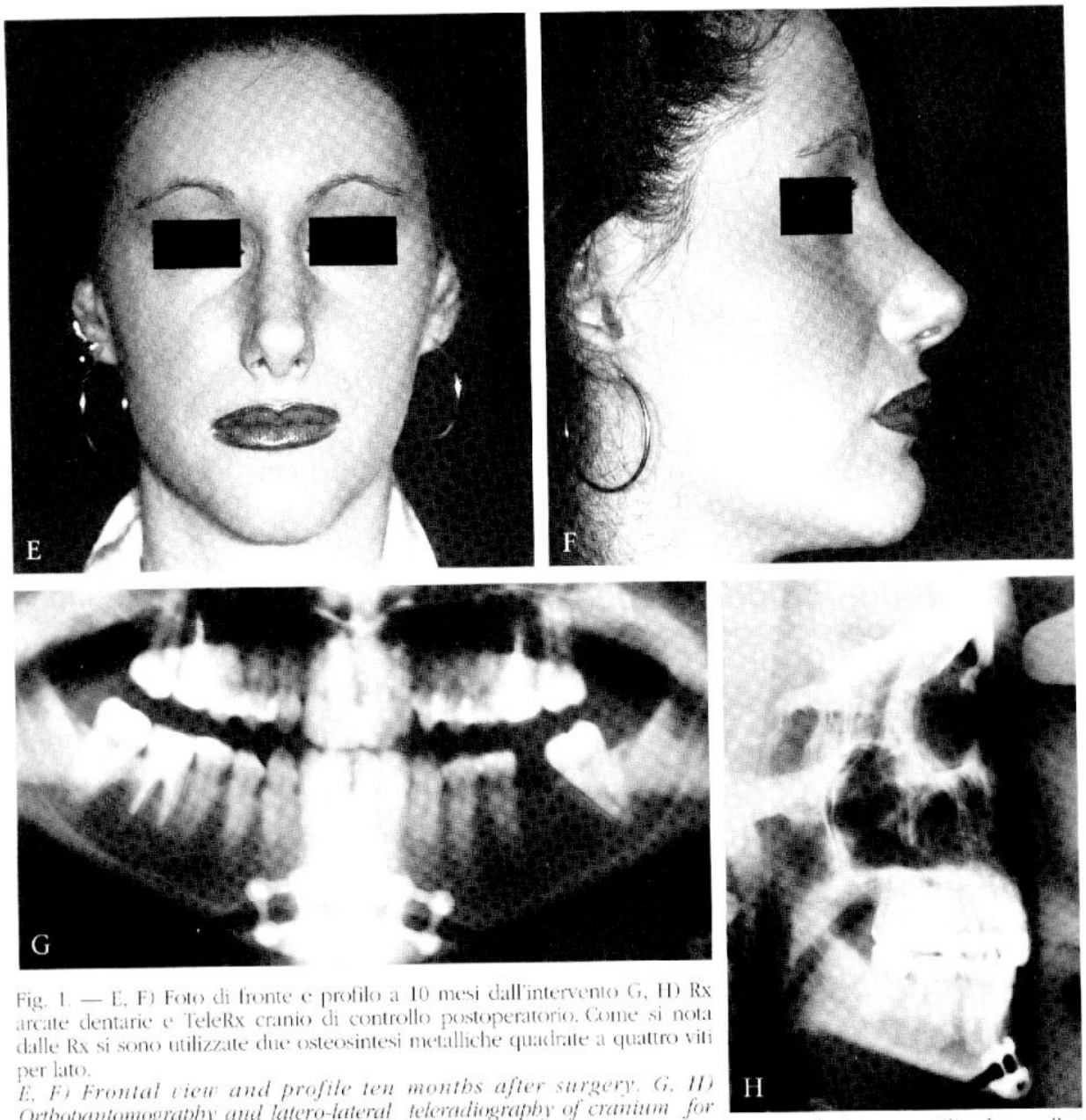


Fig. 1. — E, F) Foto di fronte e profilo a 10 mesi dall'intervento G, H) Rx arcate dentarie e TeleRx cranio di controllo postoperatorio. Come si nota dalle Rx si sono utilizzate due osteosintesi metalliche quadrate a quattro viti per lato.
*E, F) Frontal view and profile ten months after surgery. G, H) Orthopantomography and latero-lateral teleradiography of cranium for postoperatory control. One can notice from the X-rays that two square metal osteosynthesis were utilized as well as four screws per side.*

vascolare connettivo all'interno delle porosità di tale materiale il quale pertanto viene ad assumere, col tempo, una sempre maggiore stabilità; Dougherty e Wellisz riferiscono [1] la crescita di tessuto osseo all'interno del Medpor a partire dalla terza settimana.

Altre caratteristiche che fan sì che il Medpor ben si presti ad un impiego in chirurgia maxillo-facciale sono le proprietà meccaniche: una buona resistenza alle forze di trazione, di compressione, allo stress meccanico fanno sì che il volume e la forma dell'innesto si mantengano a distanza di tempo così come sono al momento del posizionamento senza che vi siano processi di degradazione o di deformazione.

Il Medpor è stato da noi utilizzato in disparati ambiti della chirurgia del volto: riempimento della fossa temporale, ricostruzione della cornice e del pavimento orbitario, mentoplastiche con aumento della dimensione verticale, rinoplastiche,

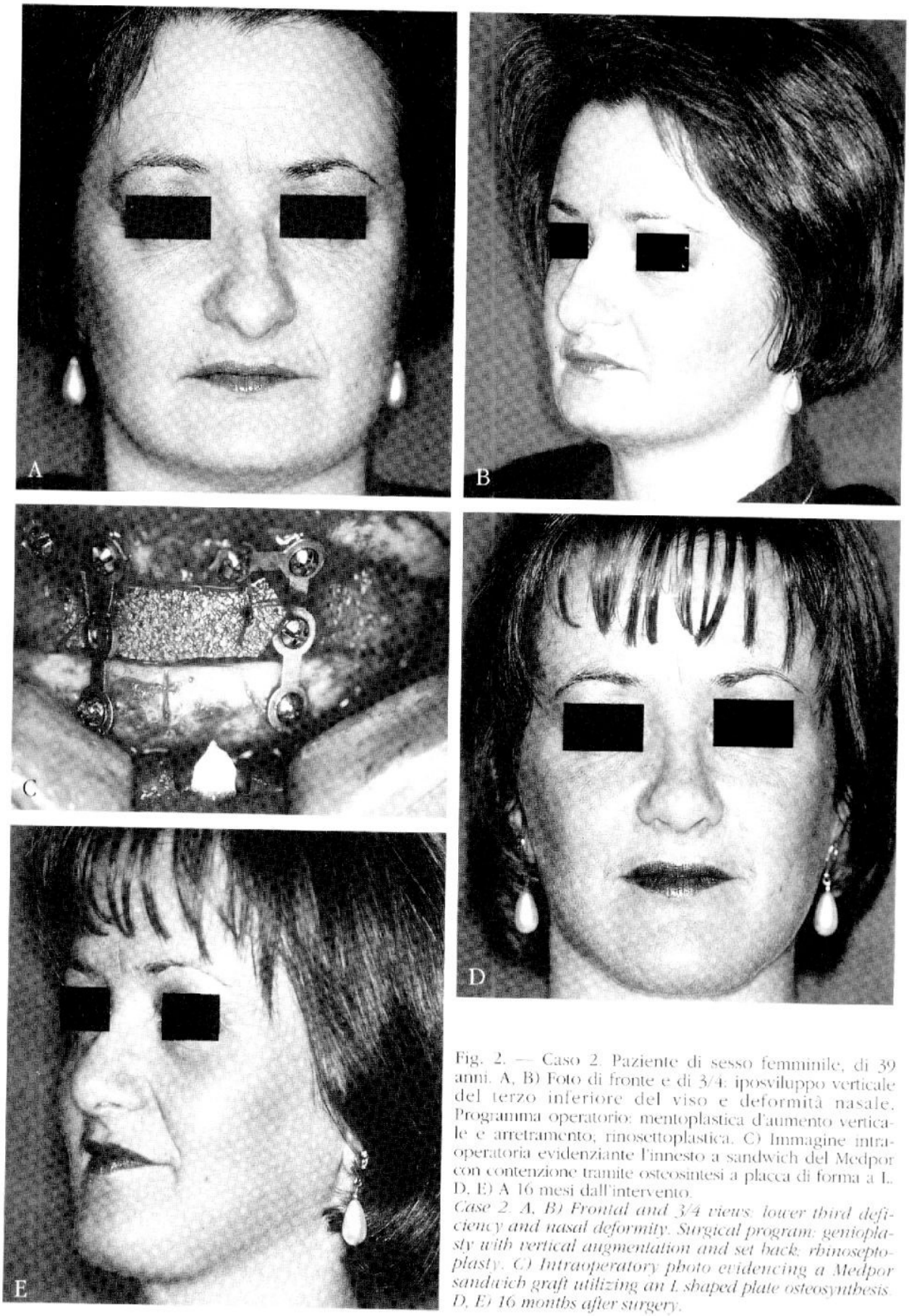


Fig. 2. — Caso 2. Paziente di sesso femminile, di 39 anni. A, B) Foto di fronte e di 3/4: iposviluppo verticale del terzo inferiore del viso e deformità nasale. Programma operatorio: mentoplastica d'aumento verticale e arretramento; rinosettoplastica. C) Immagine intraoperatoria evidenziante l'innesto a sandwich del Medpor con contenzione tramite osteosintesi a placca di forma a L. D, E) A 16 mesi dall'intervento.

*Case 2. A, B) Frontal and 3/4 views: lower third deficiency and nasal deformity. Surgical program: genioplasty with vertical augmentation and set back; rhinoseptoplasty. C) Intraoperatory photo evidencing a Medpor sandwich graft utilizing an L shaped plate osteosynthesis. D, E) 16 months after surgery.*

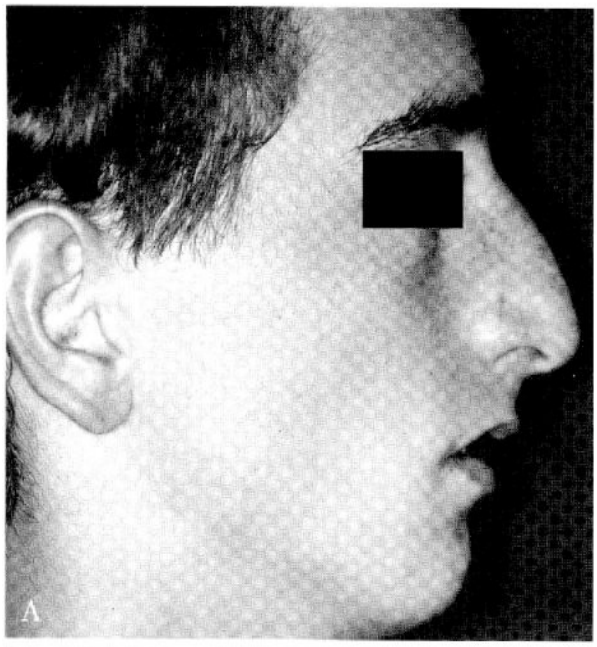


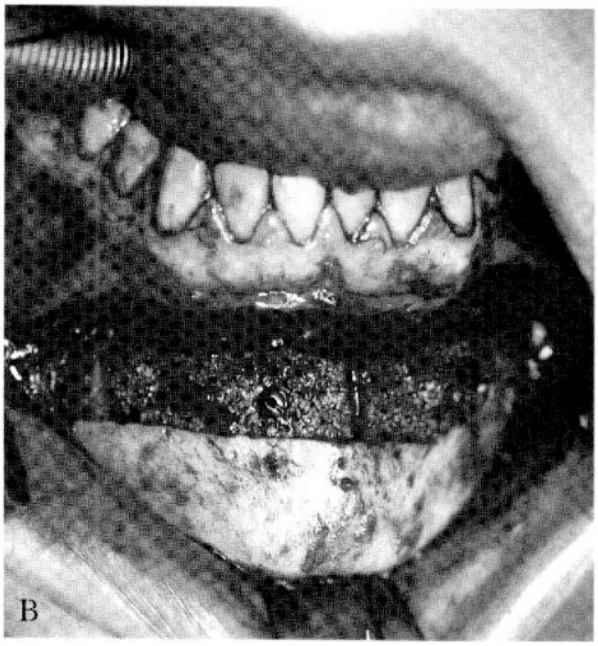


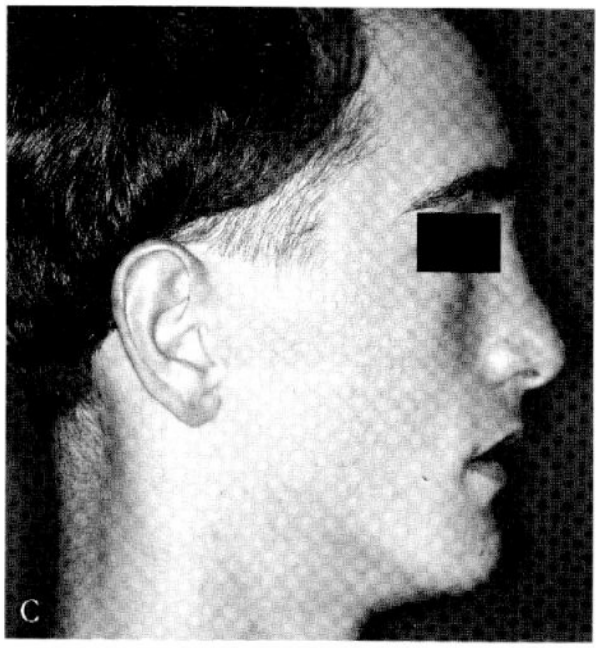


Fig. 3. — Caso 3. Paziente di sesso maschile, di 21 anni. A) Profilo che evidenzia la deformità nasale e retrusione del mento. Programma operatorio: mentoplastica di avanzamento con posizionamento di Medpor (per abolire lo scalino venutosi a creare con l'avanzamento stesso) e rinosettoplastica. B) Immagine intraoperatoria evidenziante il Medpor che è stato ancorato con viti transfisse. C) Foto di profilo a 11 mesi dall'intervento (il paziente affetto da occlusione di II classe aveva rifiutato correzione ortodontico-chirurgica con avanzamento mandibolare).
*Case 3. An 21 year-old man. Profile of a case affected by nasal deformity and retrusion of the chin. Operation program: advancement genioplasty. Medpor has been positioned in order to reduce the step created by the chin advancement; rhinoseptoplasty. B) Intraoperatory image evidencing Medpor which was anchored with transfixed screws. C) Photo of the profile 11 months after surgery (the patient, affected by a second class occlusion, had refused a surgical advancement of the lower jaw).*

aumento del terzo-medio del volto con la tecnica del camouflage.

## Materiali e metodi

Dal maggio 1991 al settembre 1993 in 20 pazienti si è utilizzato un innesto di Medpor. Sette erano affetti da microgenia e sono stati trattati con mentoplastica mediante interposizione o apposizione di un tassello di Medpor opportunamente modellato; di questi, 5 hanno avuto un intervento combinato di rinosettoplastica: vengono presentati 2 pazienti in cui la fissazione è stata eseguita con placche di foggia diversa (fig. 1 A-H, fig. 2 A-E) ed un terzo paziente in cui si è ricorsi a viti (fig. 3 A-E).

Gli ultimi 2 pazienti hanno beneficiato di mentoplastica consensualmente ad un'osteotomia di avanzamento mandibolare: in un caso (fig. 4 A-P) la contenzione a livello del mento è stata ottenuta mediante viti trapassanti; in un secondo caso (fig. 5 A-P) è stato aumentato, nello stesso intervento,

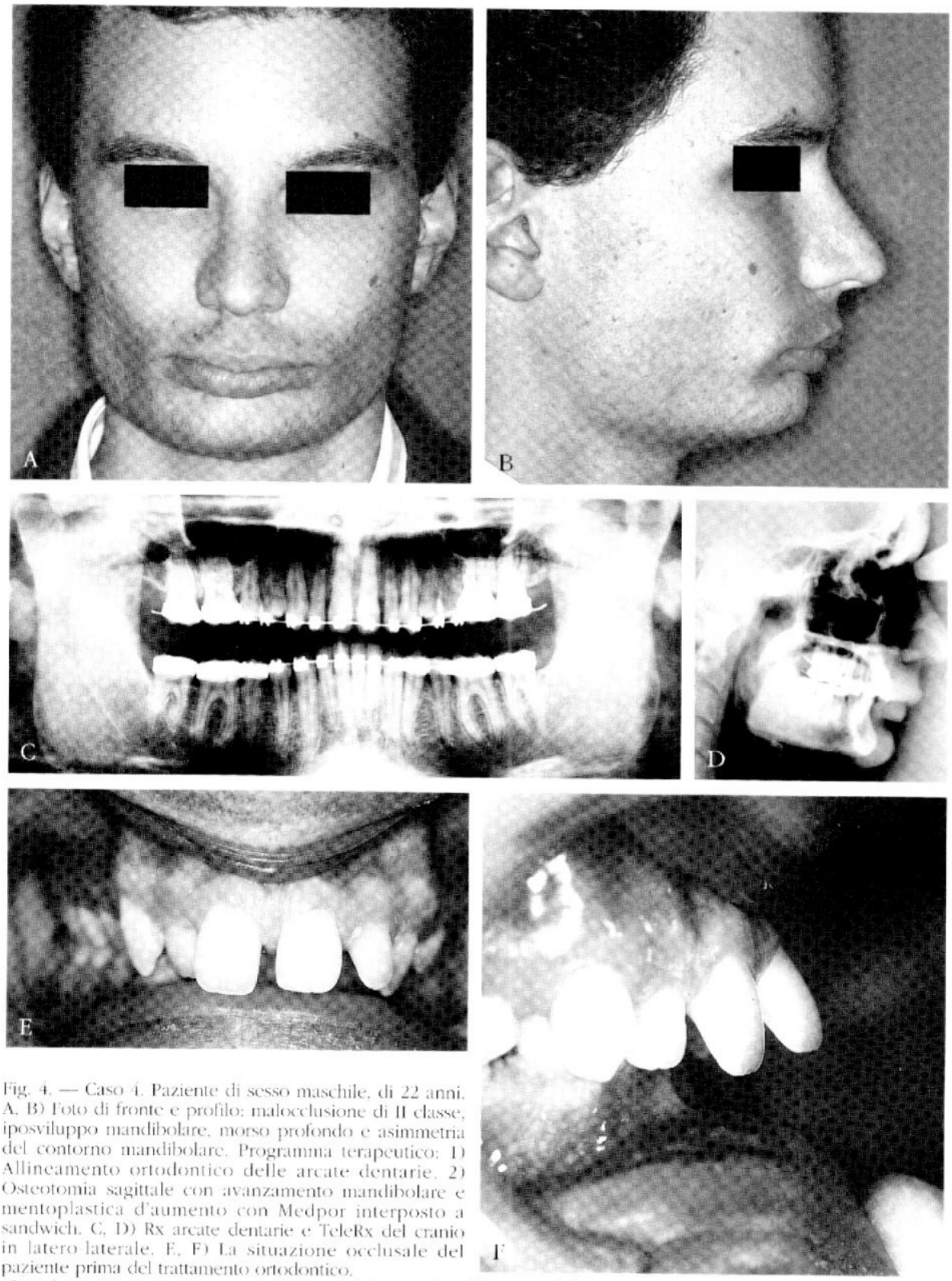


Fig. 4. — Caso 4. Paziente di sesso maschile, di 22 anni. A, B) Foto di fronte e profilo: malocclusione di II classe, iposviluppo mandibolare, morso profondo e asimmetria del contorno mandibolare. Programma terapeutico: 1) Allineamento ortodontico delle arcate dentarie. 2) Osteotomia sagittale con avanzamento mandibolare e mentoplastica d'aumento con Medpor interposto a sandwich. C, D) Rx arcate dentarie e TeleRx del cranio in latero laterale. E, F) La situazione occlusale del paziente prima del trattamento ortodontico.

*Case 4. An 22 - year old man. A, B) Frontal view and profile: second class malocclusion, deep bite and asymmetry of the mandibular border. Therapeutic program. 1) Orthodontic alignement of the dental arches. 2) Sagittal osteotomy of the mandible and advancement, augmentation of the chin obtained by interposing Medpor. C, D) Ortopanthomography and latero-lateral teleradiography of the cranium. E, F) Patient's occlusion before orthodontic treatment.*

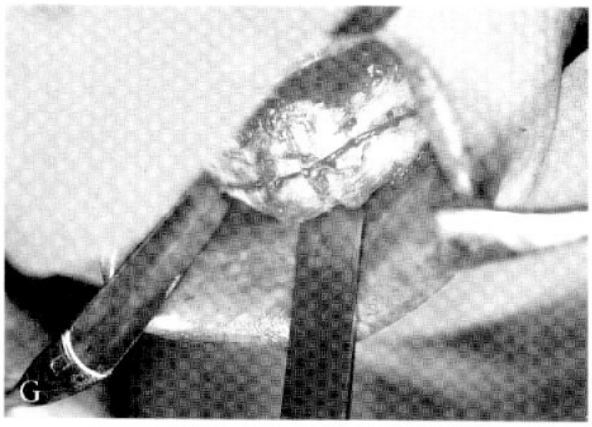

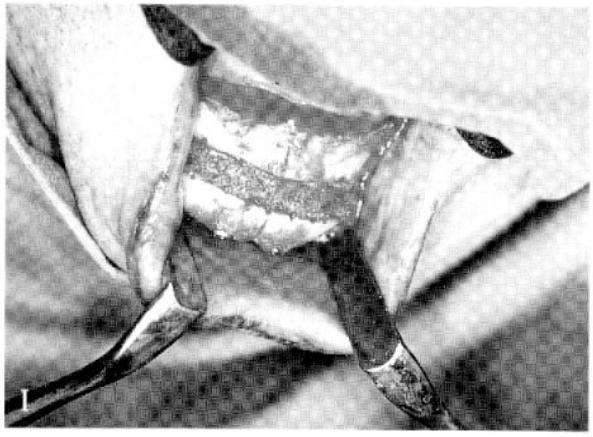


Fig. 4. — G) Immagine dell'osteotomia orizzontale del mento. H) Foto del Medpor già modellato in base alla conformazione della linea osteotomica e all'incremento verticale programmato. I) Il Medpor viene posizionato a sandwich e mantenuto in situ da quattro viti in titanio.
*G) Image of horizontal osteotomy of the chin. H) Photo of pre-modelled Medpor according to conformation of the osteotomical edge and the programmed vertical incrementation. I) Medpor is positioned as a sandwich and mantained in place by four titanium screws.*

il mascellare mediante trapianto autologo di cresta iliaca a fini implantologici.

Due pazienti affetti da asimmetria facciale sono stati trattati con innesti sui margini mandibolari al fine di migliorare la simmetria fra i due lati del volto: uno di questi (fig. 6 A-I) già sottoposto in precedenza ad osteotomie correttive dei mascellari, completava il trattamento con un intervento di rinosettoplastica.

In un paziente con anchilosi temporomandibolare in esiti di microsomia facciale il Medpor è stato usato per colmare la depressione creatasi in regione temporale dopo che un lembo di muscolo e di fascia temporale (1/3 anteriore) era stato ruotato in basso a ricoprire la cavità glenoide ricostruita. Tre pazienti con fratture o esiti di traumi al terzo medio sono stati trattati con innesto di Medpor per ricostruire il pavimento dell'orbita, il dorso del naso, per aumentare la sporgenza dello zigomo: nel caso esemplificativo (fig. 7 A-H) ad un paziente con fratture del mascellare superiore veniva ricostruito il pavimento orbitario sinistro mediante un innesto di Medpor permettendo il ripristino morfofunzionale dell'occhio interessato. In due casi di esiti di LPS si sono eseguiti innesti a sostegno dell'ala del naso e per mascherare l'ipoplasia mascellare: nel paziente che presentiamo (fig. 8 A-G) la riabilitazione ha comportato anche un intervento ortodontico-chirurgico al mascellare superiore. Piccoli frammenti di Medpor sono stati utilizzati in un paziente con esiti di intervento di rinosettoplastica, cui era residuato un deficit respiratorio («spreader grafts»). In un paziente con sindrome di Binder per l'aumento del dorso del naso si è utilizzata una barra di Medpor; in un paziente sottoposto ad osteotomia di arretramento mandibolare per progenismo, si è ricorsi ad un camouflage dell'ipoplasia del mascellare superiore con due frammenti di Medpor fissati con una vite di titanio (fig. 9 A-O).

Due sono stati i casi di pazienti neoplastici

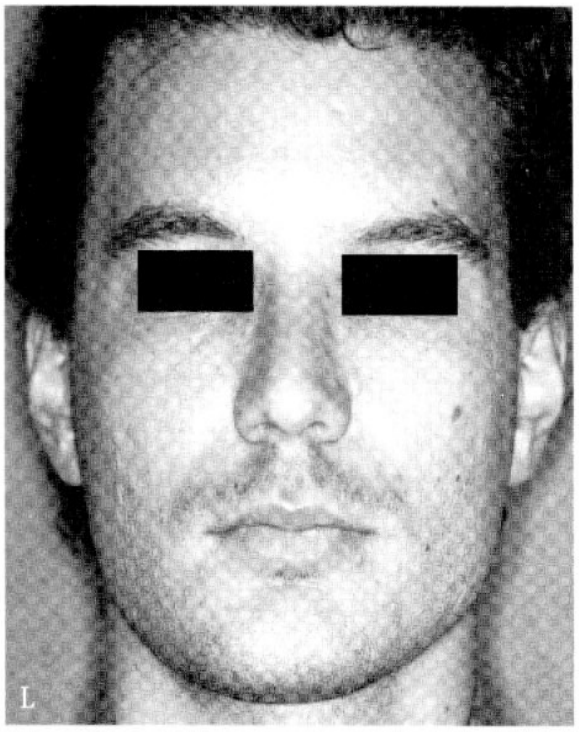


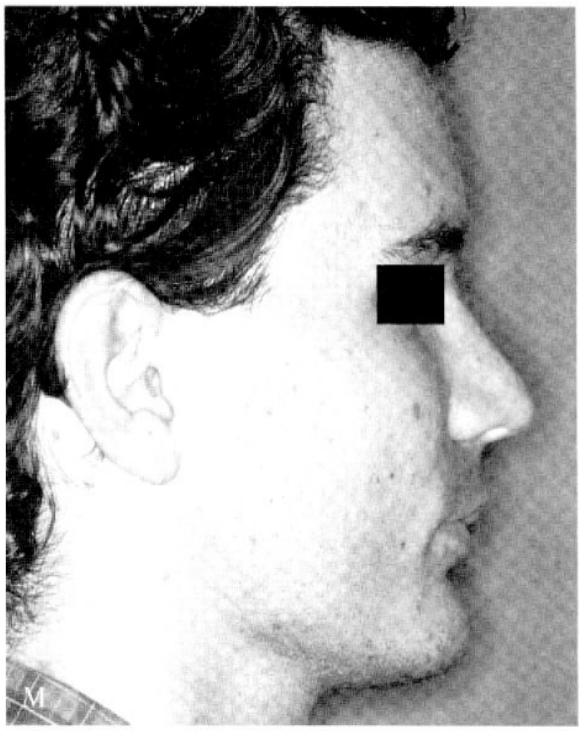


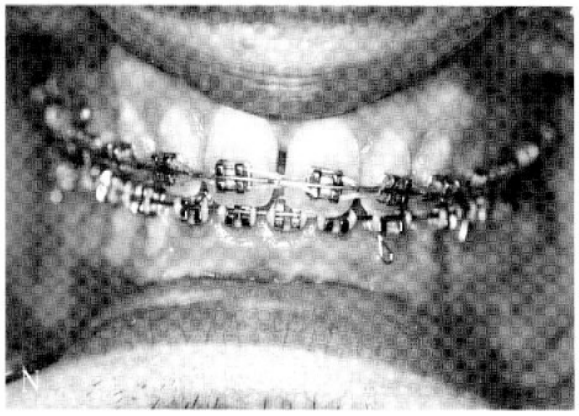


Fig. 4. — L, M) Foto di fronte e profilo a 14 mesi dall'intervento. N) Foto dell'occlusione postoperatoria del paziente, alla fine del trattamento ortodontico. O, P) Rx arcate dentarie e teleradiografia cranio in latero-laterale dopo l'intervento.

*L, M) Frontal view and profile 14 months after surgery. N) Postoperatory photograph of the patient's occlusion at the end of the orthodontic treatment. O, P) Orthopantography and latero-lateral teleradiography after surgery.*

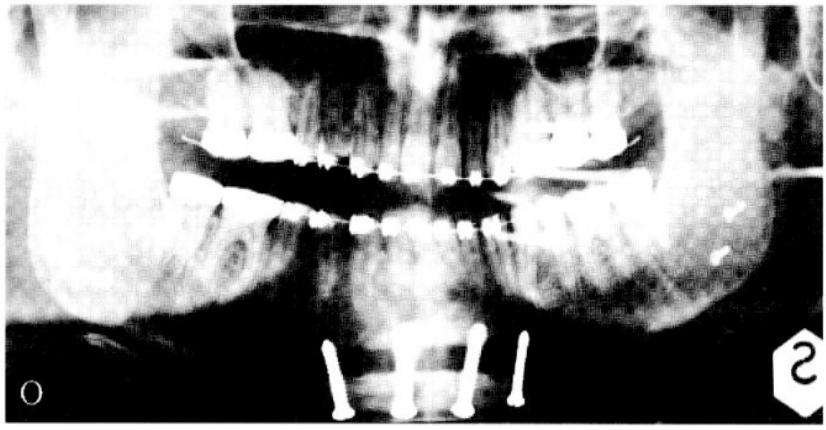

trattati con Medpor: nel primo (fig. 10 A-E), dopo resezione parziale dell'emimandibola destra, si è utilizzato il polietilene come riempitivo di una mesh concava di titanio; nel secondo caso (fig. 11 A-N), un paziente operato di emimaxellectomia parziale con ricostruzione del difetto palatino con lembo di muscolo temporale, il Medpor è stato posizionato per colmare la depressione in regione temporale (tab. I).

Fig. 5. — Caso 5. Paziente di sesso femminile, di 32 anni. A, B) Foto di fronte e profilo di caso parzialmente edentulo, con malocclusione di II classe, iposviluppo mandibolare con riduzione di altezza del terzo inferiore della faccia e grave biprotrusione dentale. Programma terapeutico: 1) Ricostruzione degli elementi dentari residui e posizionamento di protesi programmate per lo spostamento chirurgico della mandibola. 2) Osteotomia sagittale bilaterale di avanzamento, mentoplastica di incremento verticale con interposizione di Medpor; innesto di osso iliaco al mascellare superiore destro (fissato con microplacca in titanio) finalizzato a riabilitazione masticatoria mediante posizionamento di impianti endossei. C, D) Rx arcate dentarie ed Rx cranio in latero-laterale.

*Case 5. A 32-year - old woman. A, B) Frontal view and profile of a case partially toothless with a II class malocclusion, mandibular hypoplasia with lower third deficiency and serious biprotrusion ot the teeth. Therapeutic program: 1) Reconstruction of residual teeth and positioning of the prothesis programmed for surgical advancement of the mandible. 2) Bilateral sagittal split osteotomy to advance the mandible, vertical augmentation genioplasty achieved by interposing Medpor. Iliac bone grafting on the upper jaw was performed (held in place by microplates) in order to overturn mastication by positioning endosseus implants. C, D) Orthopantomography and latero-lateral teletradiography.*

## Risultati

I 20 pazienti operati utilizzando innesti di Medpor sono stati controllati a distanza di tempo (follow-up massimo: 25 mesi; follow-up minimo: 5 mesi; follow-up medio: 17 mesi).

Di questi, 17 hanno ottenuto un buon risultato clinico: gli innesti non sono andati incontro a migrazioni, estrusioni o a variazioni di volume di sorta, sono stati ben tollerati dai pazienti, i quali non hanno riferito alterazioni della sensibilità, dolore, variazioni nei tessuti molli soprastanti l'innesto (fibrosi o assottigliamento); non si è registrato alcun fenomeno flogistico.

Fig. 5. — E) Occlusione preoperatoria. F) Foto intraoperatoria evidenziante l'innesto di spongiosa iliaca che è stata ancorata con sintesi a placca. G, H) Foto di fronte e profilo postoperatoria a 12 mesi dall'intervento. I) Occlusione con protesi provvisoria.
*E) Preoperatory occlusion. F) Intraoperatory image evidencing spongy iliac graft which has been anchored with a titanium plate. G, H) Postoperatory frontal and lateral view 12 months after surgery. I) Photo of occlusion with temporary prothesis.*

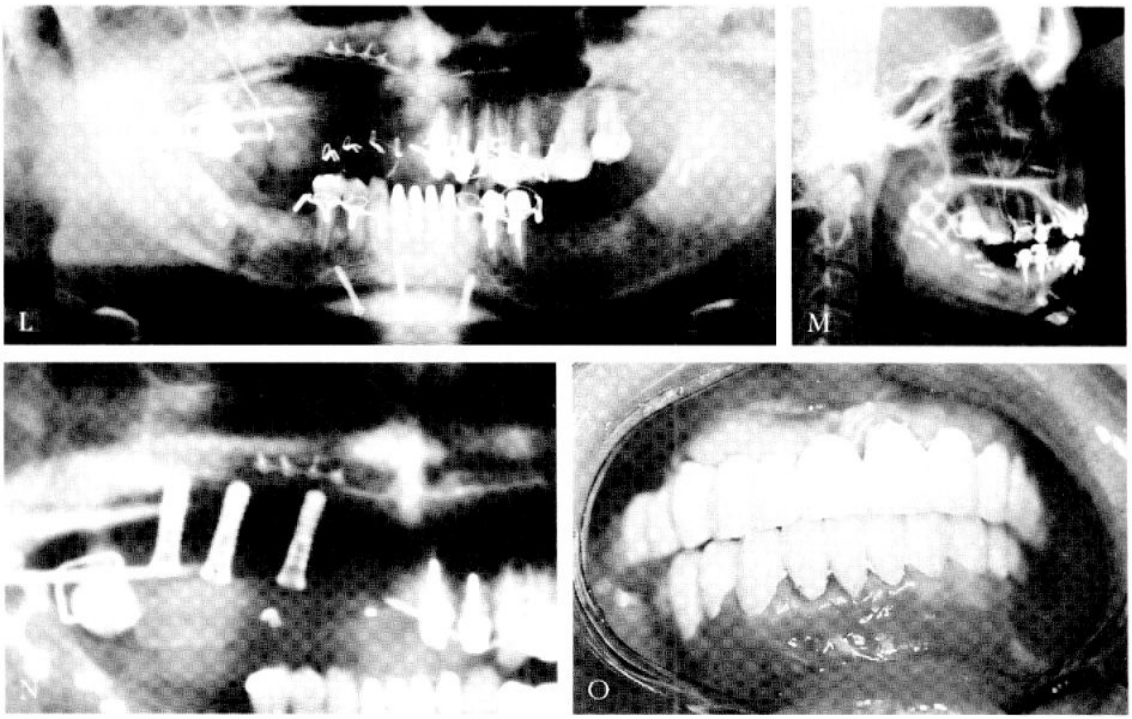

Fig. 5. — L, M) Rx postoperatorie delle arcate dentarie e del cranio in latero-laterale: la placca in titanio posizionata sul ramo mandibolare destro è servita a contenere una frattura creatasi durante l'osteotomia. N) Particolare di Rx arcate dentarie evidenziante gli impianti posizionati 9 mesi dopo l'intervento. O, P) Occlusione finale.
*L, M) Postoperatory orthopantomography and latero-lateral teleradiography of cranium: the titanium plate that has been positioned on the right mandibular branch was required in order to contain a fracture created during osteotomy. N) Detail of the orthopantomography evidencing implants positioned 9 months after surgery. O, P) Final occlusion.*

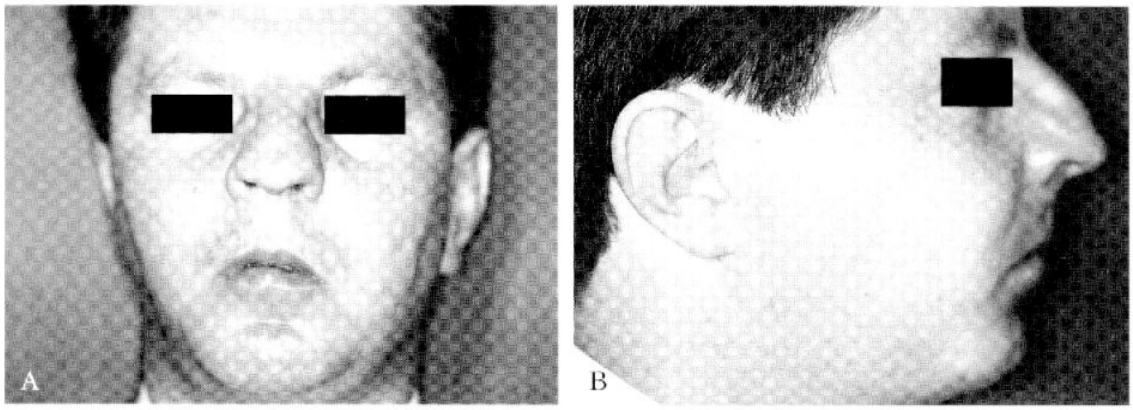


Fig. 6. — Caso 6. Paziente di sesso maschile, di 34 anni. A, B) Foto preoperatorie di fronte e di profilo di caso affetto da dismorfismo facciale con asimmetria dei contorni della mandibola. Programma terapeutico: innesto di Medpor all'angolo ed al bordo mandibolare inferiore di destra e rinosettoplastica.
*Case 6. An 34-year - old man. A, B) Frontal view and profile of an case affected by facial dysplasia with asimmetrical contour line of the mandible. Therapeutic program: a Medpor graft has been utilized on the angle and on the right inferior jaw border; rhinoseptoplasty.*

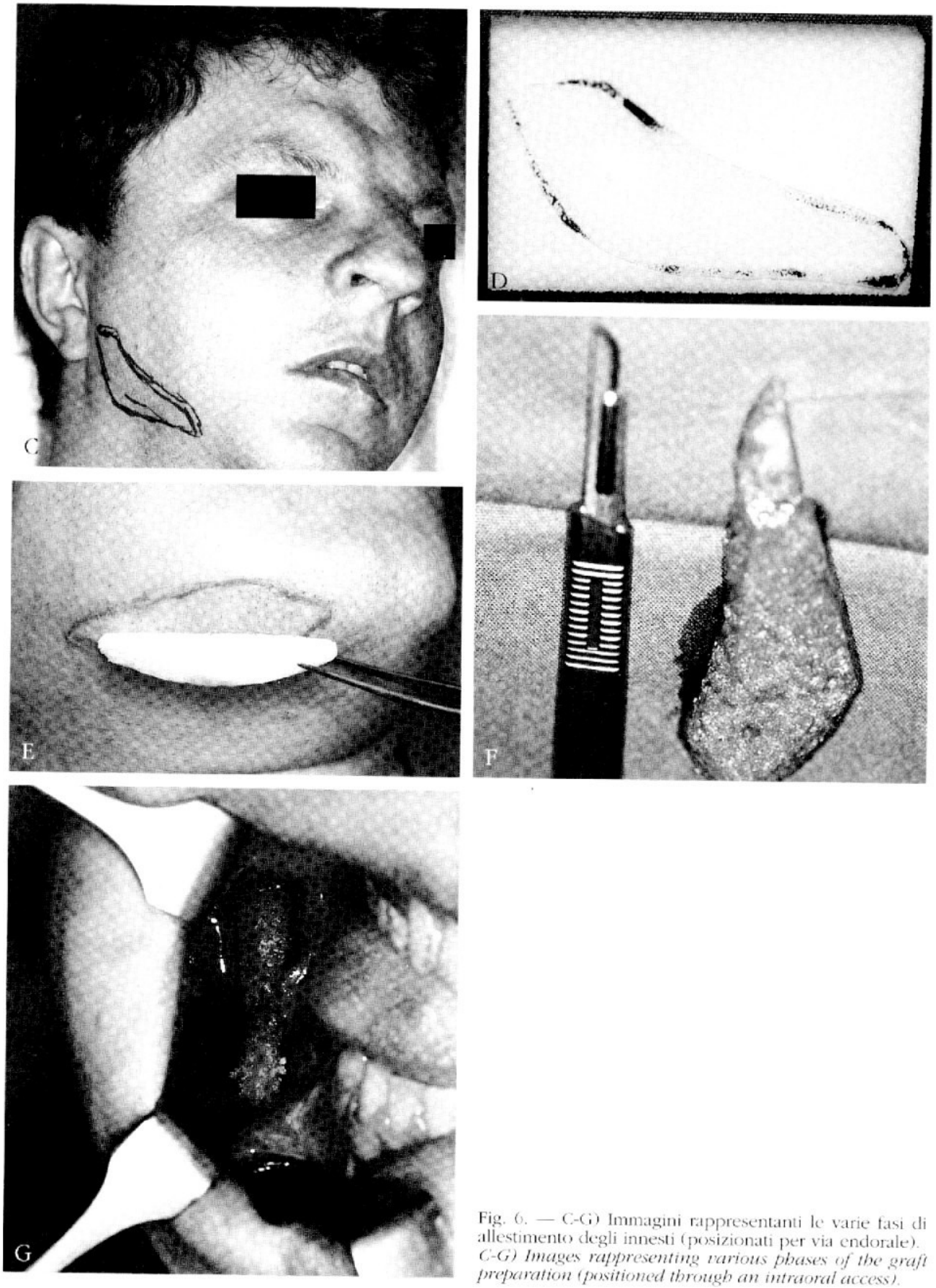


Fig. 6. — C-G) Immagini rappresentanti le varie fasi di allestimento degli innesti (posizionati per via endorale).
*C-G) Images rappresenting various phases of the graft preparation (positioned through an intraoral access).*

Fig. 6. — H, I) Foto di fronte e profilo a 9 mesi dall'intervento.
*H, I) Frontal view and profile 9 months after surgery.*

In 3 casi si sono verificati i seguenti problemi: in una paziente (caso 12) con esiti di LPS, nel quale era stato posizionato del Medpor a sostegno del labbro superiore e della guancia, con accesso endorale, si è dovuto eseguire a distanza di 6 mesi un modellamento, in anestesia locale, poiché l'innesto risultava essere sporgente a livello del fornice vestibolare. Alla riduzione del bordo inferiore dell'innesto è seguita una rapida guarigione.

In un altro caso, un paziente affetto da sindrome di Binder, nel quale il Medpor era stato posizionato sul dorso del naso, a distanza di 15 mesi dall'intervento si è dovuto rimuovere parzialmente l'innesto poiché in seguito a un trauma si era avuta una esposizione dell'innesto stesso.

Il terzo caso è rappresentato da una paziente affetta da carcinoma adenoidocistico della ghiandola sottomandibolare, sottoposta a resezione mandibolare, nella quale il Medpor era stato posizionato come riempitivo di una mesh in titanio: a distanza di tempo si era verificata l'esposizione dell'endoprotesi attraverso una piccola fistola cutanea.

La paziente decedeva a distanza di 14 mesi dal primo intervento per metastatizzazione polmonare della neoplasia senza che si fosse resa necessaria la rimozione della mesh con il Medpor.

## Discussione

L'utilizzo del Medpor in ambito maxillofacciale come alternativa ad innesti di osso autogeno è stato riportato in vari studi clinici [1-15].

Tale materiale si è rivelato utile in varie circostanze chirurgiche nelle quali si era avuto perdita di sostanza, come nelle fratture del COMZ, del pavimento e dei margini orbitari [2,3,6,9,12] del naso [3,6] come riempitivo della regione temporale [5,12], nelle mentoplastiche d'aumento sia interposto a sandwich [15] che posizionato a ridosso della corticale esterna [13]; utile è risultato essere nella ricostruzione di zigomo dopo sua resezione per neoplasia [8] ed in interventi di cranioplastica per colmare perdite di sostanza [11,14].

È stato riportato l'uso nella ricostruzione del padiglione auricolare [4,14]: tale utilizzo lascia a parer nostro qualche perplessità. Il Medpor si è rivelato un materiale biocompatibile all'interno del quale si assiste ad una rapida crescita vascolare e tissutale [1,2,7,16] (ad 1 settimana dall'innesto si ha l'inizio della

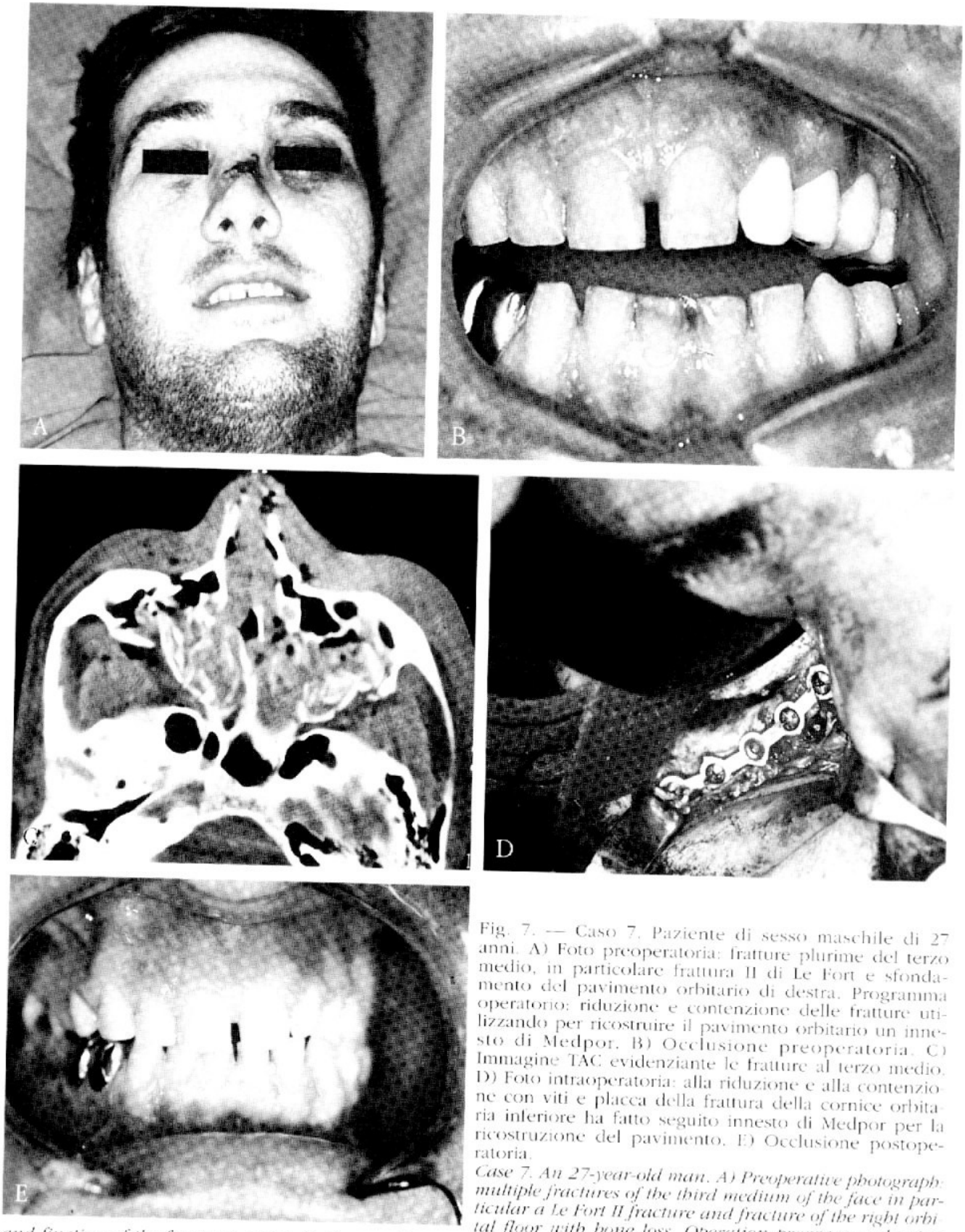


Fig. 7. — Caso 7. Paziente di sesso maschile di 27 anni. A) Foto preoperatoria: fratture plurime del terzo medio, in particolare frattura II di Le Fort e sfondamento del pavimento orbitario di destra. Programma operatorio: riduzione e contenzione delle fratture utilizzando per ricostruire il pavimento orbitario un innesto di Medpor. B) Occlusione preoperatoria. C) Immagine TAC evidenziante le fratture al terzo medio. D) Foto intraoperatoria: alla riduzione e alla contenzione con viti e placca della frattura della cornice orbitaria inferiore ha fatto seguito innesto di Medpor per la ricostruzione del pavimento. E) Occlusione postoperatoria.

*Case 7. An 27-year-old man. A) Preoperative photograph: multiple fractures of the third medium of the face in particular a Le Fort II fracture and fracture of the right orbital floor with bone loss. Operation program: reduction and fixation of the fractures, using Medpor grafting to reconstruct the orbital floor. B) Preoperatory occlusion. C) CT evidencing fractures of the third medium. D) Intraoperatory photograph: reduction and fixation of the fractured orbital frame obtained by the use of plates and screws, was followed by Medpor grafting for the reconstruction of the orbital floor. E) Postoperatory occlusion.*

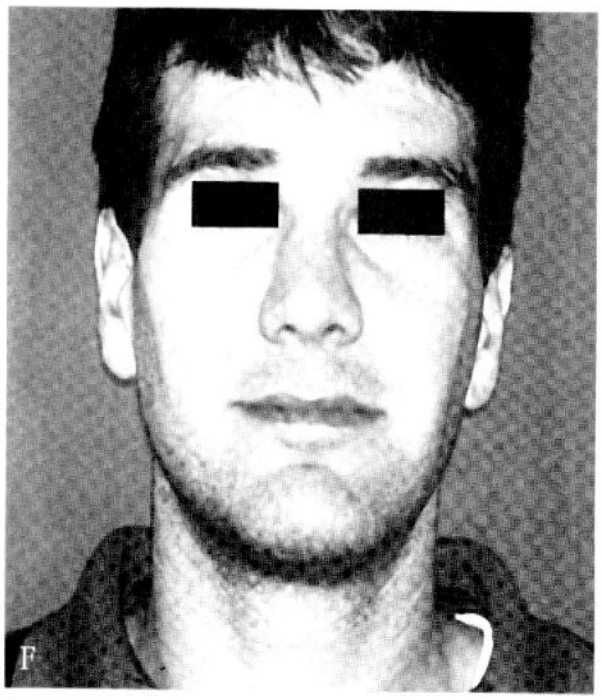


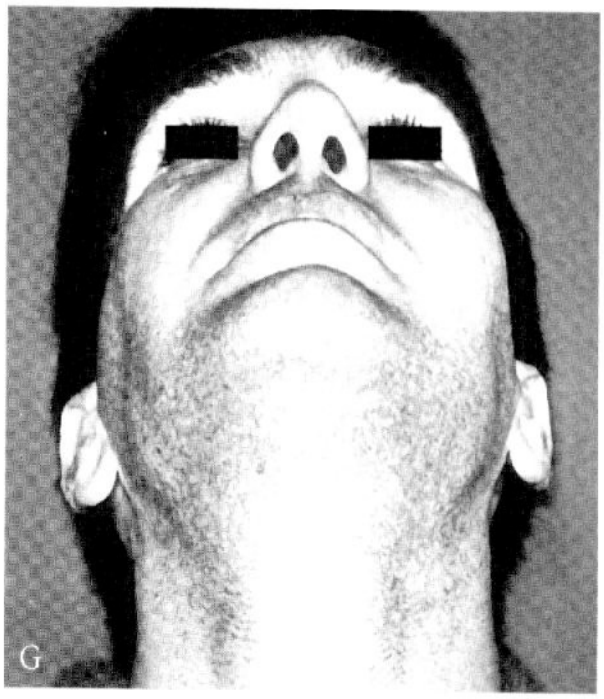





Fig. 7. — F, G) Foto di faccia 14 mesi dopo l'intervento. H) Schema di Hess-Lancaster eseguito 14 mesi dopo l'intervento che evidenzia normale MOE bilateralmente.
*F, G) Photo of the face 14 months after surgery. H) Hess-Lancaster's scheme performed 14 months after surgery evidencing normal bilateral MOE.*

crescita tissutale; a 3 settimane all'interno del Medpor già sono presenti strutture ossee [1].

È un materiale che non va incontro a riassorbimento, né a migrazione (se opportunamente posizionato) o a reazione da corpo estraneo [16,17].

Oltre a questi aspetti il Medpor ha come caratteristica che ben si presta ad essere tagliato o modellato a seconda delle esigenze dell'operatore, fatto non trascurabile specie in chirurgia maxillo-facciale ove le strutture anatomiche presentano una morfologia particolarmente complessa [2]; inoltre è disponibile in un'ampia gamma di formati e di spessori che da un lato permettono più facilmente di ottenere il framento della forma desiderata, dall'altro riducono lo spreco di materiale nel modellamento; sono peraltro disponibili diversi modelli preformati per la correzione di difetti dello scheletro facciale (zigomi, mento, ecc.) usati come onlay.

Per la sua struttura il Medpor è particolarmente adatto alla fissazione sia con punti di sutura (anche per unire diversi frammenti tra loro) sia con viti metalliche.

Non si tratta di un materiale di basso costo, tuttavia considerando la sua buona «ergonomia» e paragonandolo sotto questo aspetto ad altri materiali alloplastici, l'impiego del Medpor risulta conveniente dal punto di vista del rapporto costo/resa.

*Complicanze*: nella nostra esperienza

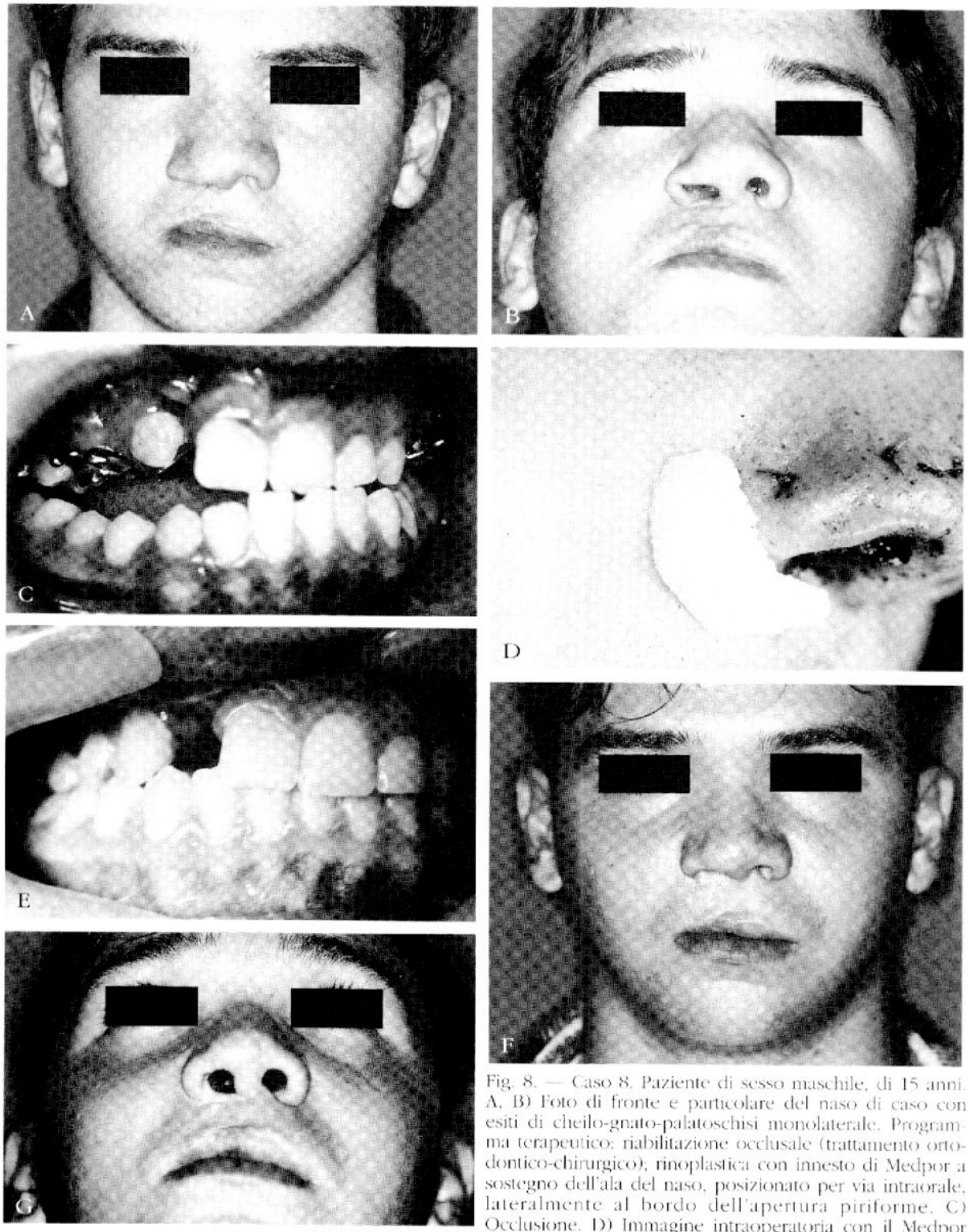


Fig. 8. — Caso 8. Paziente di sesso maschile, di 15 anni. A, B) Foto di fronte e particolare del naso di caso con esiti di cheilo-gnato-palatoschisi monolaterale. Programma terapeutico: riabilitazione occlusale (trattamento ortodontico-chirurgico); rinoplastica con innesto di Medpor a sostegno dell'ala del naso, posizionato per via intraorale, lateralmente al bordo dell'apertura piriforme. C) Occlusione. D) Immagine intraoperatoria con il Medpor già modellato, pronto per essere posizionato a sostegno dell'ala del naso. E) Immagine dell'occlusione e del fornice superiore dopo innesto e trattamento ortodontico-chirurgico. F, G) Foto di fronte e particolare del naso a 18 mesi dall'intervento.

*Case 8. An 15-year - old man. A, B) Frontal view and detail of the nose of case with results of UCLP. Therapeutic program: correction of the occlusion (orthodontic-surgical treatment); rhinoplasty utilizing Medpor grafts in order to sustain the lateral region of the nose, positioned intraorally, lateral to the edge of the pyriform margin. C) Occlusion. D) Intraoperatory image of premodelled Medpor, ready for positioning as support of the lateral region of the nose. E) Image of the occlusion, and of the superior fornix after grafting and orthodontic-surgical treatment. F, G) Frontal view and detail of the nose 18 months after surgery.*

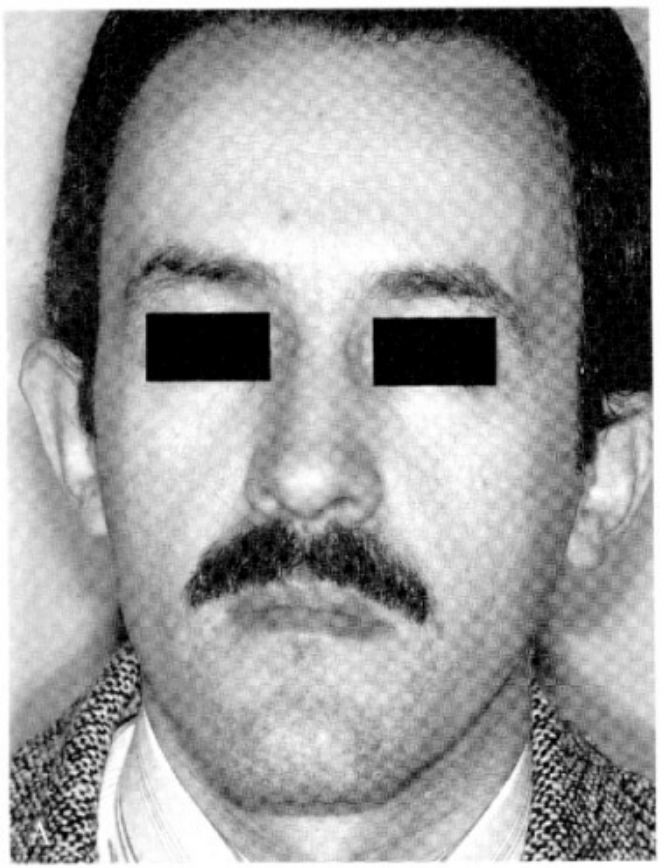


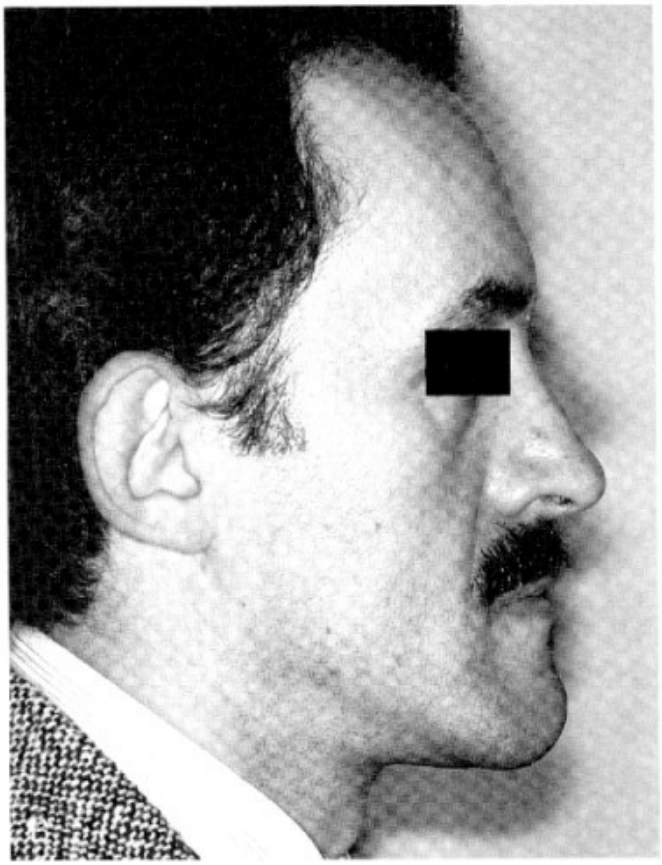


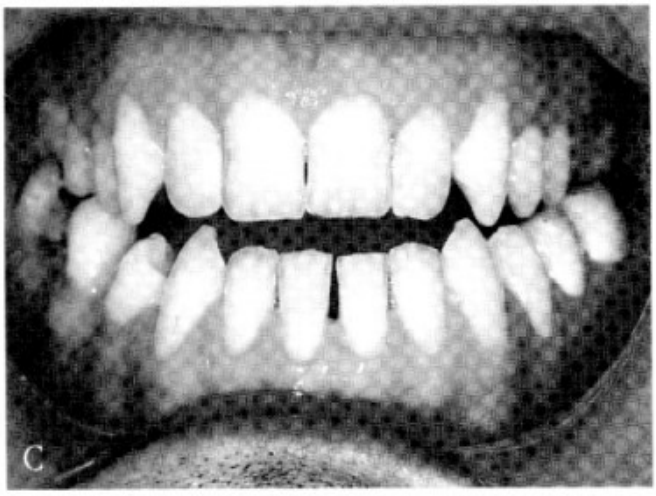





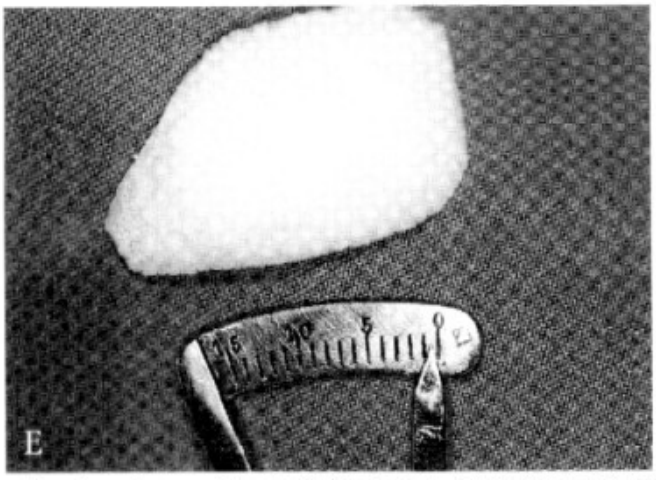


Fig. 9. — Caso 9. Paziente di sesso maschile, di 37 anni. A, B) Foto di fronte e profilo: malocclusione di III classe e depressione del terzo medio del viso, particolarmente marcata in regione paralateronasale. Programma terapeutico: 1) Allineamento ortodontico delle arcate dentarie. 2) Osteotomia sagittale bilaterale della mandibola di arretramento. Mentoplastica di arretramento. Innesto di Medpor al mascellare superiore (camouflage). C) Occlusione. D, E) Immagini del Medpor dopo la modellazione, avvenuta mediante il bisturi e con l'aiuto di pinze per curvare le coste.

*Case 9. An 37-year-old man. A, B) Frontal view and profile: III class malocclusion and depression of the face's third medium, particularly evident in the lateral region of the nose. Therapeutic program: 1) Orthodontic alignement of the dental arches. 2) Bilateral sagittal osteothomy in order to set back the mandible. Medpor graft in the upper jaw (camouflage). C) Occlusion. D, E) Images following Medpor modeling with scalpel and forceps used to curve ribs.*

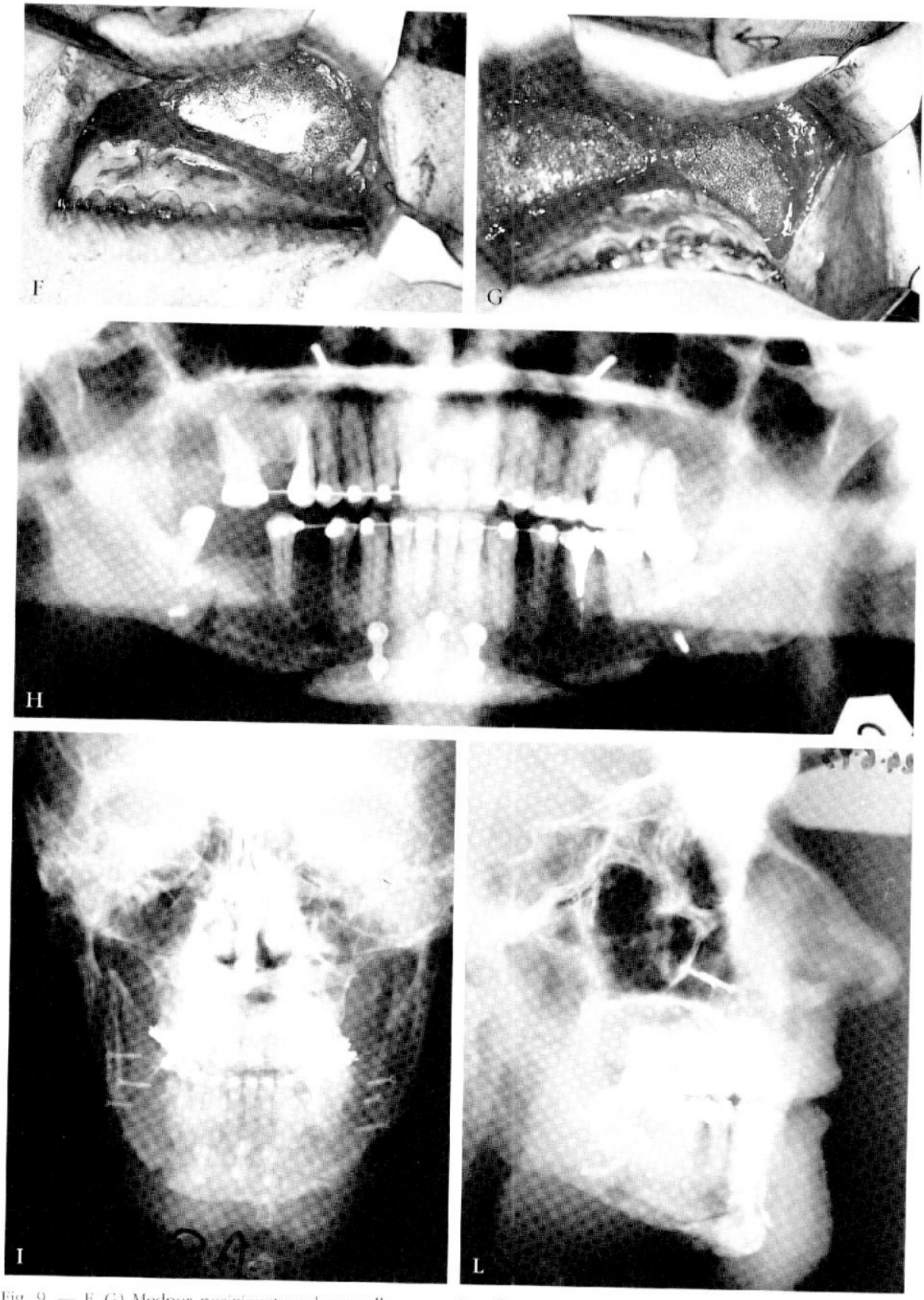


Fig. 9. — F, G) Medpor posizionato sul mascellare superiore fissato con viti transfisse. H-L) Rx arcate dentarie e Tele-Rx cranio in anteroposteriore e latero-laterale di controllo postoperatorio.
*F, G) Medpor positioned on the upper jaw fixed in position with transfixed screws. H-L) Postoperatory orthopantomography and latero-lateral and posteroanterior X-rays of the cranium.*

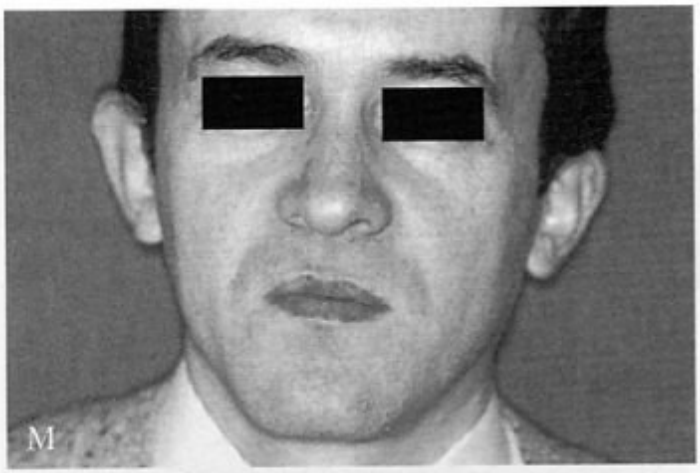

Fig. 9. — M-O) Controllo postoperatorio a 12 mesi dall'intervento: fronte, profilo ed occlusione.
*M-O) Postoperatory photo 12 months after surgery: profile, frontal view and occlusion.*

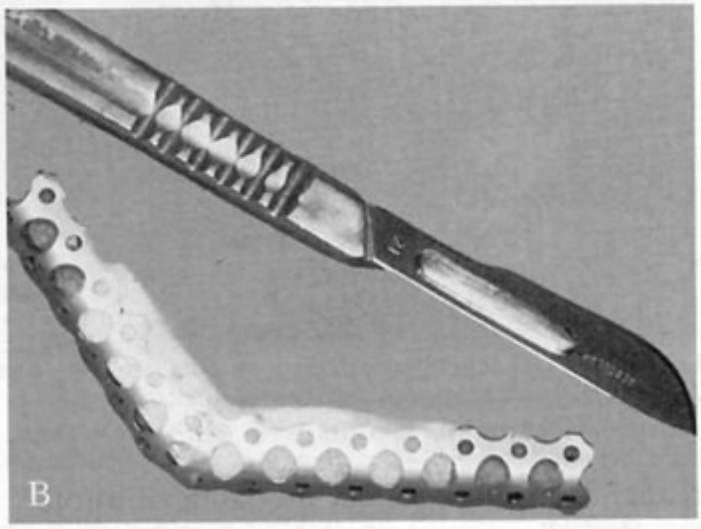


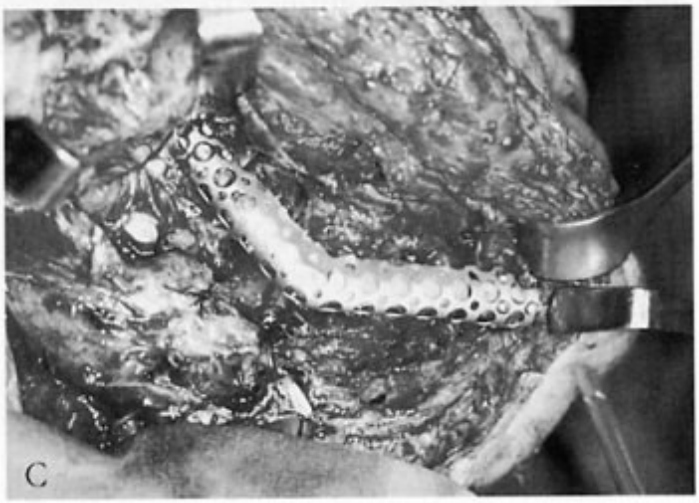


Fig. 10. — Caso 10. Paziente di sesso femminile, di 60 anni. A) Foto intraoperatoria: recidiva di cancro adenoidocistico della ghiandola sottomandibolare. Programma operatorio: asportazione della neoformazione e della parte dell'emimandibola distale a 45 risparmiando il condilo; svuotamento latero-cervicale; ricostruzione della porzione mandibolare con mesh in titanio ripiena di Medpor. B) La mesh in titanio contenente Medpor pronta ad essere posizionata. C) Foto intraoperatoria dopo il posizionamento della mesh.
*Case 10. A 60-year-old woman. A) Intraoperatory image: relapse of cystic adenoid cancer of the submandibular gland. Operatory program: removal of the tumor and of the portion of the mandibule distal to 45, sparing the condyle. Removal of the latero-cervical lymphonodes and reconstruction of the mandibular portion utilizing a titanium mesh filled with Medpor. B) Titanium mesh containing Medpor ready for positioning. C) Intraoperatory image after the mesh has been positioned.*

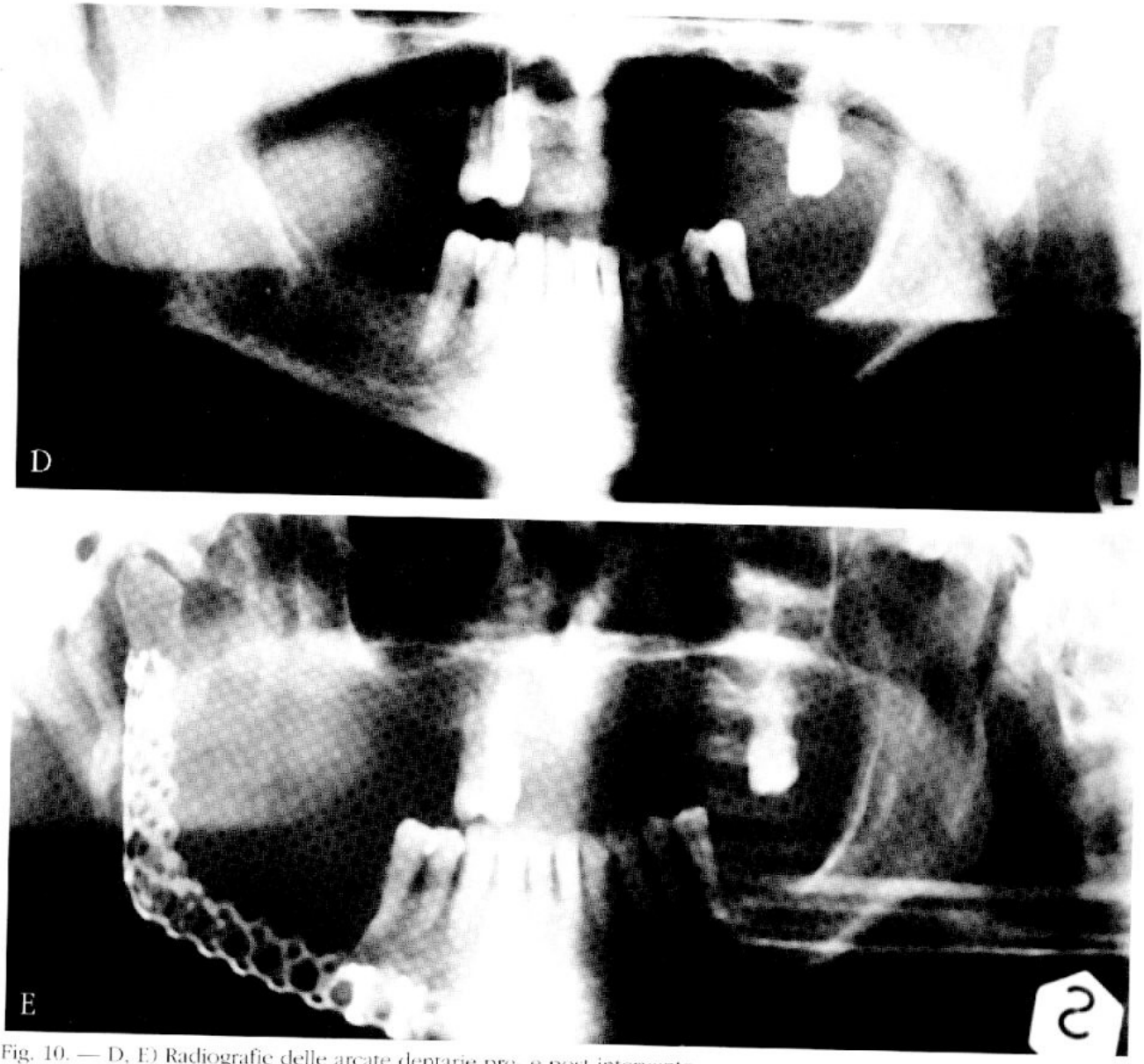


Fig. 10. — D, E) Radiografie delle arcate dentarie pre- e post-intervento.
*D, E) Orthopantomography before and after surgery.*

risultano legate più alla modalità di impiego che alla proprietà del materiale usato, che è risultato senz'altro molto affidabile. Questo dato è in linea con i rilievi di altri studi in proposito: in una casistica di 116 innesti posizionati T. Wellisz ha riportato 7 esposizioni tutte avvenute in corrispondenza di aree con scarso tessuto molle di copertura [5].

Lo stesso A. avendo posizionato 57 innesti di Medpor su 24 ustionati ha registrato 4 esposizioni, nonostante che in questi pazienti la scarsa vascolarizzazione dei tessuti ustionati e la grande forza contrattile del tessuto cicatriziale aumentino fortemente il rischio di complicanze [6].

## Conclusioni

In base alla nostra esperienza basata su 20 casi, trattati con innesti di Medpor in disparate sedi del distretto maxillo-facciale, possiamo concludere che questo tipo di materiale alloplastico per le sue caratteristiche di biocompatibilità, facile adattabilità morfologica e mantenimento del volume iniziale ben si presta come alternativa agli

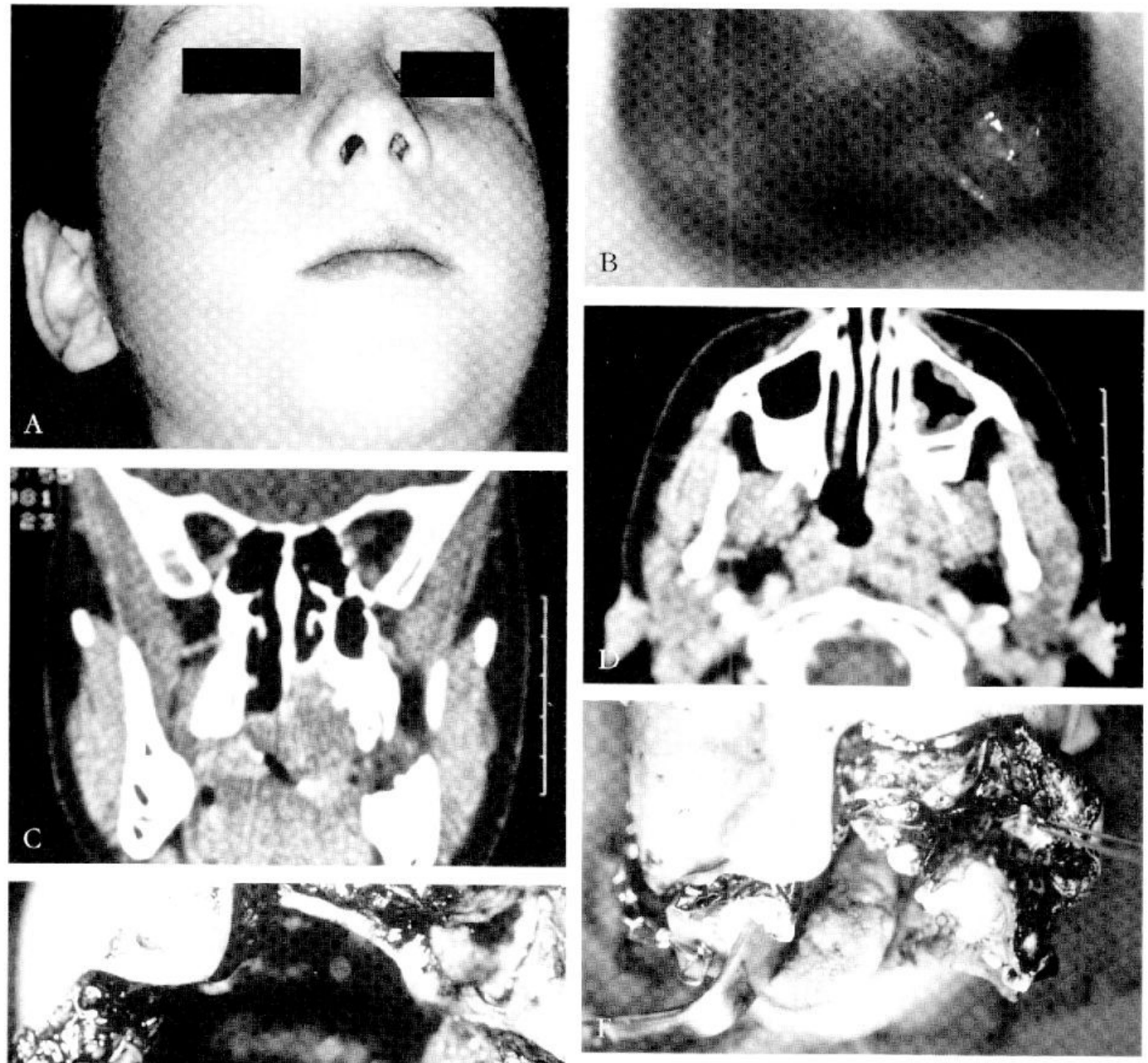


Fig. 11. — Caso 11. Paziente di sesso maschile, di 10 anni. A) Foto preoperatoria: estensioneuroblastoma al mascellare superiore sinistro (regione maxillo-pterigo-palatina). Programma operatorio: smontaggio della porzione anteriore del mascellare, peduncolato sui tessuti molli; asportazione della neoplasia; ricostruzione del difetto palatino con lembo di muscolo temporale. Riempimento del minus in regione temporale con innesto di Medpor. Rimontaggio del mascellare anteriore con fissazione rigida. B) Immagine della lesione intraorale. C, D) TAC del mascellare superiore evidenziante la neoformazione. E-G) Immagini intraoperatorie: smontaggio della porzione anteriore del mascellare peduncolato sui tessuti molli della guancia; la lesione asportata.

*Case 11. An 10-year - old male. A) Preoperatory image: estesioneuroblastoma on the left side of the upper jaw (maxillo-pterigo-palatine region). Operatory program: dismantling of the anterior portion of the upper jaw which peduncles on the soft tissues; removal of the tumor; reconstruction of palatine defect with a flap of temporal muscle. The depression of the temporal area has been filled in with a Medpor graft. B) Image of the intraoral lesion. C, D) CT of the upper jaw evidencing the neoformation. E-G) Intraoperatory photo and images of the removed lesion.*

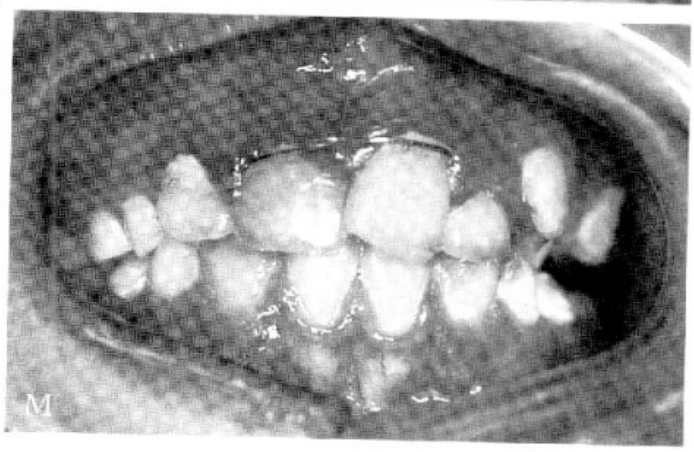

Fig. 11. — H) Rimontaggio del mascellare con placche e viti in titanio. I, L) Foto postoperatorie di fronte e di 3/4 a 12 mesi dall'intervento. Non deformità evidenti in regione temporale sinistra. M, N) Foto dell'occlusione e del palato a 3 mesi dall'intervento (23, 24 e 25 in via di eruzione).

*H) Reassembly of the upper jaw utilizing titanium plates and screws. I, L) Frontal and 3/4 view 12 months after surgery: no deformities in temporal region. M, N) Photo of occlusion and palate 3 months after surgery (23, 24 and 25 in phase of eruption).*

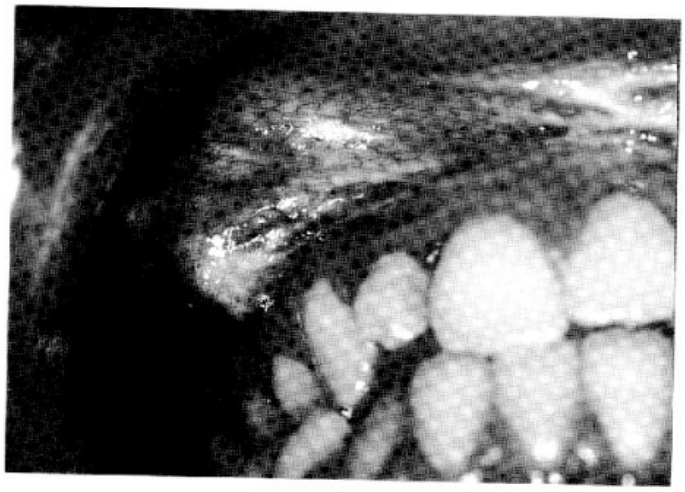

Fig. 12. — Caso 12. Immagine di frammento di Medpor innestato a livello del fornice gengivale superiore: pur essendo appuntito e molto sporgente non ha causato ulcerazione della mucosa orale. Dopo modellamento del margine inferiore dell'innesto, si è avuta una guarigione completa della ferita in breve tempo.

*Case 12. Image of a Medpor fragment grafted at the level of the superior gum fornix: even if it is sharp and protrudes it hasn't caused any ulceration of the oral mucosa. After modeling the inferior margin of the graft the wound healed completely and in a short period of time.*

TABELLA I. — Casistica clinica.
*Clinical cases.*

| N. caso | Nome | Età (anni) | Diagnosi | Terapia |
|---|---|---|---|---|
| 1 | B.N. | 26 | Deformità nasale + microgenia | Rinoplastica + mentoplastica di incremento |
| 2 | S.D. | 39 | Microgenia + deformità nasale | Mentoplastica di aumento + rinosettoplastica |
| 3 | D.A. | 21 | Deformità nasale + microgenia | Rinosettoplastica + mentoplastica di incremento |
| 4 | S.C. | 25 | Microgenia + deformità nasale | Mentoplastica di aumento + rinosettoplastica |
| 5 | Z.S. | 19 | Microgenia + deformità nasale | Mentoplastica di aumento + rinosettoplastica |
| 6 | P.L. | 22 | Malocclusione II classe | Mentoplastica di incremento Osteotomia mandibolare di avanzamento sec. SST |
| 7 | C.M. | 32 | Malocclusione II classe Deficit processo alveolare superiore destro | Osteotomia mandibola (SST di avanzamento) + mentoplastica di incremento + innesto spongiosa iliaca nel mascellare superiore destro |
| 8 | S.A. | 34 | Dismorfismo facciale | Camouflage contorno mandibolare asimmetrico |
| 9 | P.R. | 17 | Esiti microsomia emifacciale | Camouflage dei contorni mandibolari asimmetrici |
| 10 | S.M. | 20 | Microsomia facciale con anchilosi ATM | Camouflage fossa temporale dopo rotazione del muscolo |
| 11 | M.M. | 27 | Frattura III medio | Ricostruzione pavimento orbitario |
| 12 | M.G. | 21 | Frattura III medio + ossa nasali | Ricostruzione pavimento orbitario e dorso del naso |
| 13 | F.S. | 21 | Esiti trauma III medio con enoftalmo e depressione pomello zigomatico | Camouflage depressione zigomatica + innesto al pavimento orbitario |
| 14 | F.G. | 15 | Esiti UCLP con deformità naso mascellare | Rinosettoplastica + aumento regione paralateronasale |
| 15 | B.A. | 22 | Esiti UCLP con ipoplasia mascellare | Camouflage con innesti al mascellare in regione paralateronasale |
| 16 | Q.G. | 33 | Deformità nasale con ostruzione respiratoria da insufficienza valvolare | Rinosettoplastica; inserimento di frammenti di Medpor per la ricostruzione della valvola nasale |
| 17 | B.F. | 18 | Sindrome di Binder | Rinoplastica con incremento del dorso |
| 18 | R.G. | 37 | Progenismo | Correzione depressione mascellare con due innesti di Medpor+osteotomia mandibolare di arretramento sec. SST |
| 19 | M.N. | 60 | Carcinoma adenoido cistico ghiandola sottomandibolare | Resezione mandibolare Svuotamento latero cervicale Ricostruzione mandibolare (riempimento mesh in titanio) |
| 20 | P.M. | 10 | Estesioneuroblastoma mascellare | Riempimento fossa temporale dopo rotazione del muscolo |

innesti autogeni o all'impiego di altre sostanze eterologhe; essendo il Medpor un materiale rigido, importante al momento del posizionamento è valutare la quantità di tessuto molle soprastante e far sì che l'innesto presenti una conformazione

opportuna al fine di evitare possibili decubiti o sensazioni di dolenzia alla palpazione. Come sempre va tenuto presente, quando si preferisce l'uso di un materiale alloplastico ad un innesto autologo, la sede anatomica, il carico meccanico cui sarà sottoposto l'innesto e la qualità e quantità dei tessuti di copertura.

## Riassunto

L'utilizzo di materiali alloplastici sta avendo in chirurgia maxillo-facciale una diffusione sempre più ampia per sostituire parti ossee mancanti o per incrementare quelle già esistenti. Gli Autori riferiscono circa la loro esperienza, maturata nell'arco di due anni, nell'utilizzo del polietilene poroso (Medpor) in 20 pazienti affetti da varie patologie; dopo un follow-up medio di 17 mesi gli Autori hanno riscontrato solamente in tre casi delle complicanze legate a fenomeni di esposizione dell'innesto.

Parole chiave: Innesti facciali - Polietilene poroso - Chirurgia maxillo-facciale.

## Bibliografia

1. Dougherty W, Wellisz T. The fate of porous high density polyethylene implants placed adjacent to an open facial sinus. Presented at the Canadian Society of Plastic Surgeons. 45th Annual Meeting, Whistler, British Columbia, Canada, June 27, 1992.
2. Romano JJ, Iliff NT, Manson PN. The use of Medpor porous polyethylene implants in 140 patients with facial fractures. J Craniofac Surg 1993. In Press.
3. Wellisz T. Clinical experience with the Medpor porous polyethylene implant. Aesthetic Plast Surg 1993;4:142-7.
4. Wellisz T. The reconstruction of burned external ear using a Medpor porous polyethylene "pivoting helix" framework. Plast Reconstr Surg 1993:811-8.
5. Lacey T, Antonyshyn O. Use of porous high density polyethylene implants in temporal contour reconstruction. Craniofac Surg 1993;4:74-8.
6. Wellisz T, Dougherty W. The role of alloplastic skeletal modification in the reconstruction of the facial burn. Ann Plast Surg 1993. In Press.
7. Wellisz T, Kanel G, Anooshian RV. Characteristics of the tissue response to Medpor porous polyethylene implants in the human facial skeleton. Journal of Long-Term Effects of Medical Implants 1993;3:223-35.
8. Carr NJ, Rosenberg AE, Yaremchuk MJ. Chondromyxoid fibroma of the zygoma. J Craniofac Surg 1992;3:217-22.
9. Nguyen PN, Sullivan P. Advances in the management of orbital fractures. Clin Plast Surg 1992;19:87-98.
10. Wellisz T, Dougherty W. The use of Medpor implant for skeletal modification of severe facial burn. Plast Surgical Forum 1992;15:294-7.
11. Wellisz T, Dougherty W, Gross J. Craniofacial applications for the Medpor porous polyethylene flex-block implant. J Craniofac Surg 1992;3:101-7.
12. Yaremchuk MJ. Changing concepts in the management of secondary orbit deformities. Clin Plast Surg 1992;19:113-24.
13. Bikhazi HB, Van Antwerp R. The use of Medpor in cosmetic and reconstructive surgery: experimental and clinical evidence. In: Stucker S, editor. Plastic and reconstructive surgery of head and neck. St. Louis: CV Mosby 1990:271-3.
14. Berghaus A. Porous polyethylene in reconstructive head and neck surgery. Arch Otolaryngol 1985;3:154-60.
15. Shaker EP. Vertical interpositional augmentation genioplasty with porous polyethylene. Int J Oral Maxillofac Surg 1987;16:678-81.
16. Maas CS, Merwin GE, Wilson J, Frey MD, Maves MD. Comparison of biomaterials for facial bone augmentation. Arch Otolaryngol Head Neck Surg 1990;116:551-6.
17. Rubin LR. Polyethylene as a bone and cartilage sustitute: a 32 year retrospective. In: Rubin LR, editor. Biomaterials in reconstructive surgery. St Louis: 1983:474-93.