U.O.C. Chirurgia Maxillo-Facciale
Direttore: Prof. Ferronato

LUCA GUARDA NARDINI

Responsabile U.O.S. - Trattamento Malocclusioni e Disturbi dell'ATM
Azienda Ospedaliera-Università di Padova

APPROCCI " INVASIVI" ALLE DISFUNZIONI TEMPORO-MANDIBOLARI

15-05-2013

Copyright 2013 © LucaGuarda.it -
dr. Luca Guarda Nardini
luca.guarda@unipd.it

TEMPOROMANDIBULAR DISORDERS
DISFUNZIONI ARTICOLAZIONE TEMPORO-MANDIBOLARE (TMD) DEFINIZIONE

- La più comune causa di dolore non-dentale nella regione orofaciale
- 10% delle donne e 6% degli uomini di tutte le età
- 450 milioni di persone adulte nel mondo
- Annualmente dall'1% al 3% della popolazione richiede un consulto professionale per sintomi TMD
- Decorso favorevole, cronico, con fluttuazione dei sintomi

Drangsholt M, LeResche L. Temporomandibular Disorders pain. In: Crombie IK(ed). Epidemiology of Pain. Seattle: IASP Press 1999;203-233.

Copyright 2013 © LucaGuarda.it
dr. Luca Guarda Nardini
luca.guarda@unipd.it

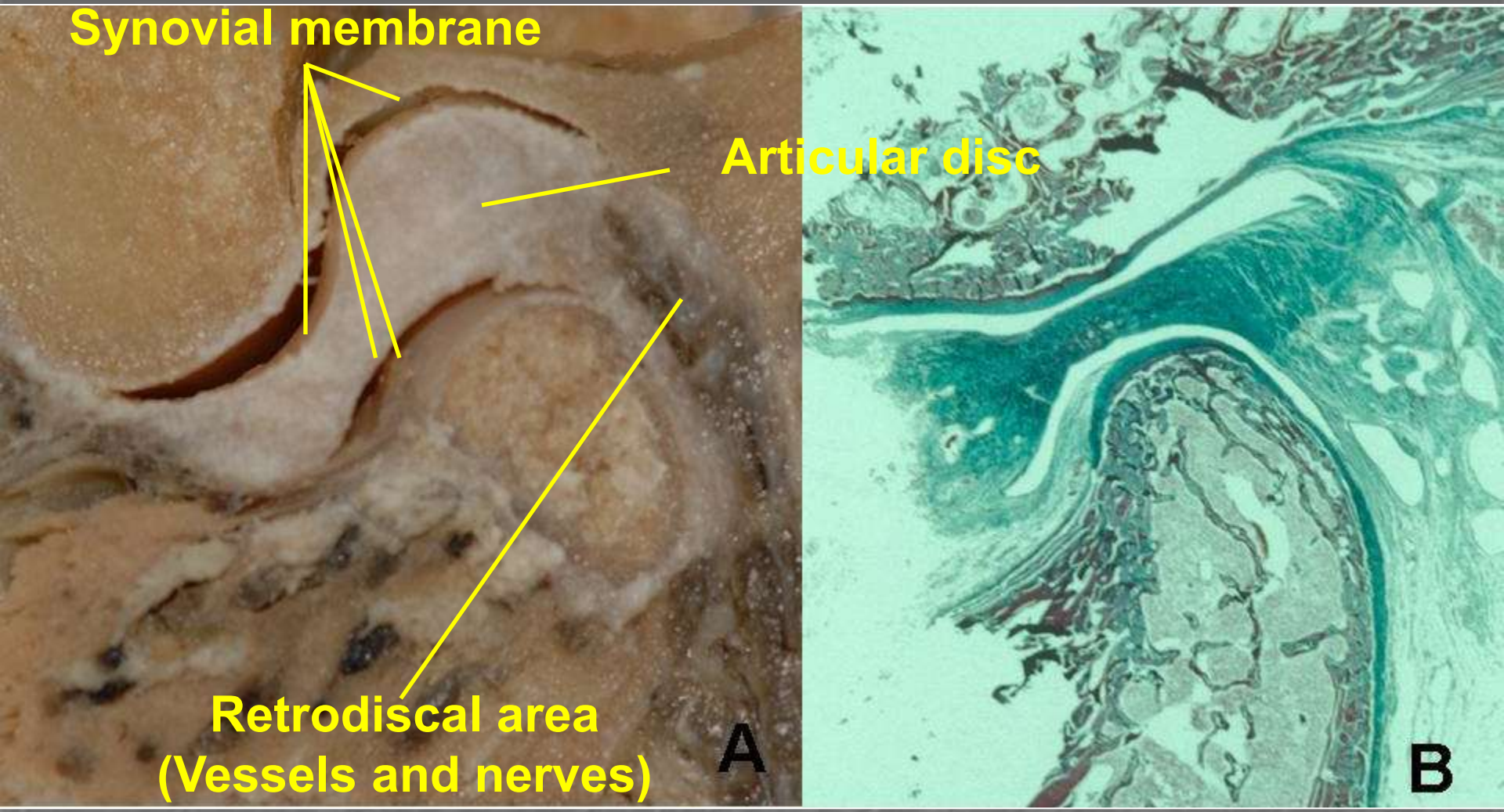

Bermejo-Fenoll A. Anatomy of the stomatognathic system. In: Manfredini D (Ed). Current concepts on TMD. Berlin, Quintessence Publishing, 2010, pp 3-24.

Copyright 2013 © LucaGuarda.it -
dr. Luca Guarda Nardini
luca.guarda@unipd.it

TEMPOROMANDIBULAR DISORDERS
EPIDEMIOLOGIA

- STUDI CROSS-SEZIONALI SU NON PAZIENTI
  - 40-75% almeno un segno di disfunzione
    - Anomalie di movimento
    - Rumori articolari
  - 33% almeno un sintomo
    - Dolore facciale
    - Dolore articolare

- SEGNI COMUNI
  - Rumori articolari
  - Deviationi nell'apertura della bocca
- SEGNI NON COMUNI
  - Limitazioni nell'apertura della bocca

- NECESSITA' DI TRATTAMENTO

Nonostante l'elevata prevalenza di segni e sintomi nella popolazione generale

- 3.6-7% richiede trattamento
- Incidenza annuale=2%

Copyright 2013 © LucaGuarda.it -
dr. Luca Guarda Nardini
luca.guarda@unipd.it

American Academy of Orofacial Pain, 2008

RESEARCH DIAGNOSTIC CRITERIA FOR TEMPOROMANDIBULAR DISORDERS (RDC/TMD)

STANDARDIZED CRITERIA for RESEARCH PURPOSE
Axis I

I. DISORDINI MUSCOLARI

II. DISLOCAZIONI DISCALI

III. ARTRALGIA, ARTRITE, ARTROSI

Dworkin SF, Leresche L. Research diagnostic criteria for temporomandibular disorders: review, criteria, examinations and specifications, critique. J Craniomand Disord Fac Oral Pain 1992; 6: 301-55.

Copyright 2013 - Luca Guarda-Nardini
dr. Luca Guarda-Nardini
luca.guarda@unipd.it

RESEARCH DIAGNOSTIC CRITERIA FOR TEMPOROMANDIBULAR DISORDERS (RDC/TMD)

STANDARDIZED CRITERIA for RESEARCH PURPOSE
Axis II

- GRADED CHRONIC PAIN SEVERITY
- DEPRESSION (SCL-90-R)
- JAW DISABILITY CHECKLIST

Dworkin SF, Sherman J, Mancl L, Ohrbach R, Leresche L, Truelove E. Reliability, validity, and clinical utility of the Research Diagnostic Criteria for Temporomandibular Disorders Axis II scales: Depression, Non-specific Physical Symptoms, and Graded Chronic Pain. J Orofac Pain 2002; 16: 207-20.

Copyright 2013 © Luca Guarda-Nardini
dr. Luca Guarda Nardini
luca.guarda@unipd.it

IL TRATTAMENTO DEI TMD PER ANNI AFFIDATO – SOLO - AI DENTISTI

- BITE Piani , di Riposizionamento; Arcata Totale o Parziale; Superiori, Inferiori ; Morbidi , Duri……
- ORTODONZIA
- PROTESI Fissa, Mobile; Provvisoria, Definitiva…..

Necessità di una svolta culturale non per escludere ma per integrare le terapie a disposizione

di qui la…

- Necessità di attingere all'esperienza di altre branche specialistiche

Copyright 2013 © LucaGuarda.it -
dr. Luca Guarda Nardini
luca.guarda@unipd.it

Il Trattamento “Invasivo” dei Disordini Cranio-Mandibolari

- Artrocentesi
- Artroscopia
- Chirurgia
- Tossina Botulinica

Copyright 2013 © LucaGuarda.it -
dr. Luca Guarda Nardini
luca.guarda@unipd.it

ARTROCENTESI

- "Puntura dell'Articolazione" da noi utilizzato per indicare lavaggi e distensioni idrauliche dell'articolazione.

Si sono usati:

- Soluzione Fisiologica
- Anestetici
- Cortisonici
- Acido Ialuronico

Copyright 2013 © LucaGuarda.it -
dr. Luca Guarda Nardini
luca.guarda@unipd.it

AZIONE ARTROCENTESI

- Distensione Articolare
- Abbassamento Condilare
- Rottura Aderenze
- Mobilizzazione Discale
- Rimozione Cataboliti

Copyright 2013 © LucaGuarda.it -
dr. Luca Guarda Nardini
luca.guarda@unipd.it

INDICAZIONI ARTROCENTESI

- ALGIE
- LOCK ARTICOLARE
- ARTROSI
- ARTRITE

Copyright 2013 © LucaGuarda.it -
dr. Luca Guarda Nardini
luca.guarda@unipd.it

TECNICHE

- Infiltrazione intra-articolare semplice
- Soluzione Fisiologica
- Anestetico
- Cortisonico

- Infiltrazione a due accessi
- Soluzione Fisiologica
- Acido Ialuronico

Copyright 2013 © LucaGuarda.it -
dr. Luca Guarda Nardini
luca.guarda@unipd.it

TECNICA ARTROCENTESI

- Strumentario:

- Semplice
- Economico
- Facilmente reperibile

Copyright 2013 © LucaGuarda.it -
dr. Luca Guarda Nardini
luca.guarda@unipd.it

TECNICA ARTROCENTESI

Copyright 2013 © LucaGuarda.it -
dr. Luca Guarda Nardini
luca.guarda@unipd.it

TECNICA ARTROCENTESI

Copyright 2013 © LucaGuarda.it -
dr. Luca Guarda Nardini
luca.guarda@unipd.it

TECNICA ARTROCENTESI

Copyright 2013 © LucaGuarda.it -
dr. Luca Guarda Nardini
luca.guarda@unipd.it

FARMACI

Copyright 2013 © LucaGuarda.it -
dr. Luca Guarda Nardini
luca.guarda@unipd.it

ARTROCENTESI:Casistica e Risultati

- Tutti i pazienti (non dropped-out) sono stati seguiti in base ai parametri clinici di **Funzionalità** e **Dolore (VAS)** a cadenza settimanale,a uno ,tre,sei mesi , un anno……alcuni follow-up arrivano a quattro anni.

Conservative treatment of temporomandibular joint osteoarthrosis : Intra-articular injection of sodium hyaluronate.
L.Guarda Nardini, G. Marioni, S.Masiero
Journal of Oral Rehabilitation, 2005; 32, pp.729-734.

Copyright 2013 @ LucaGuarda.it
dr. Luca Guarda Nardini
luca.guarda@unipd.it

VALUTAZIONE CLINICA E FOLLOW-UP

INFILTRAZIONI INTRARTICOLARI: SCHEDA DI RILEVAZIONE ATM

Cognome e Nome del paziente: _____

INFILTRAZIONE/CONTROLLO: _____ DATA: _____

Capacità masticatoria: capacità di masticare il cibo da un minimo di 0 (impossibilità a masticare e sola assunzione di cibi semiliquidi) ad un massimo di 10 (capacità masticatoria ottimale di qualsiasi tipo di cibo)

Capacità masticatoria: valore_____

Dolore al movimento: presenza/assenza di dolore durante i normali movimenti mandibolari (masticazione dei cibi, fonazione) da un minimo di 0 (assenza di dolore), ad un massimo di 10 (dolore insopportabile)

Dolore alla masticazione: valore minimo _____ valore massimo _____

Dolore alla fonazione: valore minimo _____ valore massimo _____

Dolore a riposo: presenza/assenza del dolore mentre non si compiono movimenti mandibolari, da un minimo di 0 (assenza di dolore) ad un massimo di 10 (dolore insopportabile)

Dolore a riposo: valore minimo _____ valore massimo _____

Grado di limitazione funzionale: limitazione della funzionalità nelle normali attività di masticazione, fonazione, ecc.

0=nessuna 1=lieve 2=moderata 3=intensa 4=grave

Giudizio di efficacia del paziente: beneficio rilevato dal paziente in seguito all'infiltrazione

0=scarsa 1=lieve 2=moderata 3=buona 4=ottima

Giudizio di tollerabilità: livello di tollerabilità dell'infiltrazione

0=scarsa 1=lieve 2=moderata 3=buona 4=ottima

Apertura della bocca pre-infiltrazione: spontanea ..... forzata .....

lateralità dx ..... protrusione ..... lateralità sin .....

Apertura della bocca post-infiltrazione: [illegible]

lateralità dx ..... protrusione ..... lateralità sin .....

Copyright 2013 © LucaGuarda.it -
dr. Luca Guarda Nardini
luca.guarda@unipd.it

ARTROCENTESI: Casistica e Risultati

- La grande maggioranza dei Pazienti Trattati mediante Artrocentesi, indipendentemente dalla tecnica eseguita hanno migliorato sia la **FUNZIONALITA'** che il **DOLORE.**

Guarda-Nardini L, Stifano M, Brombin C, Salmaso L, Manfredini D.
A one-year case series of arthrocentesis with hyaluronic acid injections for temporomandibular joint osteoarthritis.
Oral Surg Oral Med Oral Pathol Oral Radiol Endod 2007, April.

Copyright 2013 © LucaGuarda.it -
dr. Luca Guarda Nardini
luca.guarda@unipd.it

ARTROCENTESI: Considerazioni

-Importante FKT
- Digitale
- Cunei in Legno
- Therabite
- Spring-Bite

-Alcuni pazienti mal tolleravano l'idea di un'iniezione in regione ATM.

-COMPLICANZE: Legate a sanguinamenti superficiali.

Copyright 2013 © LucaGuarda.it -
dr. Luca Guarda Nardini
luca.guarda@unipd.it

ARTROSCOPIA

- Artrocentesi
- ARTROSCOPIA
- Chirurgia
- Tossina Botulinica

Copyright 2013 © LucaGuarda.it -
dr. Luca Guarda Nardini
luca.guarda@unipd.it

ARTROSCOPIA: Evoluzione

"Guardare l'Articolazione"

- Takagi 1918 – "Cistoscopio"
- Takagi 1923- "Artroscopio con Lenti" (7,3 mm.!)
- Fibre Ottiche 1967- Diminuzione Dimensioni
- Johnson 1970- "Artroscopio self-focusing"
- Ohnishi 1975- "Agoscopio-Olympus Selfscope"(1,7 mm)

Copyright 2013 © LucaGuarda.it -
dr. Luca Guarda Nardini
luca.guarda@unipd.it

ARTROSCOPIA: Strumentario

Copyright 2013 © LucaGuarda.it -
dr. Luca Guarda Nardini
luca.guarda@unipd.it

ARTROSCOPIA

Copyright 2013 © LucaGuarda.it -
dr. Luca Guarda Nardini
luca.guarda@unipd.it

RICORDI ANATOMICI

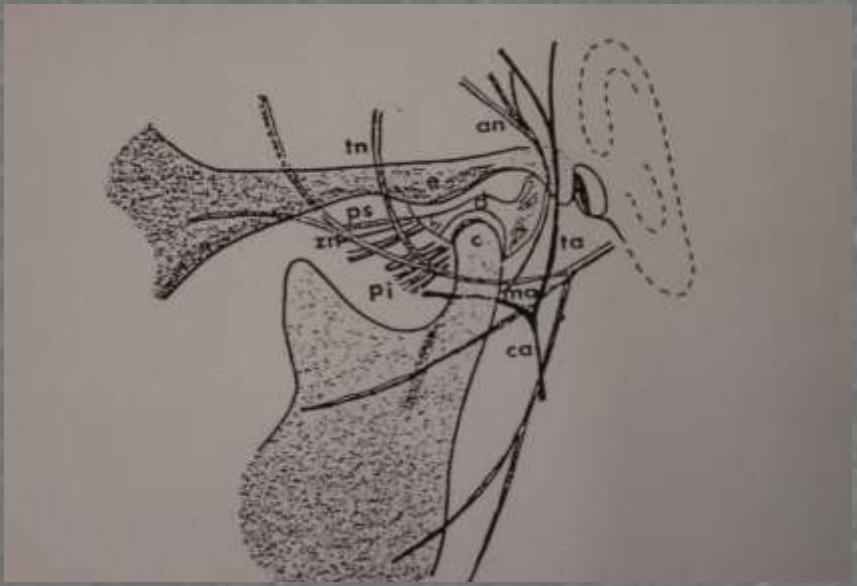

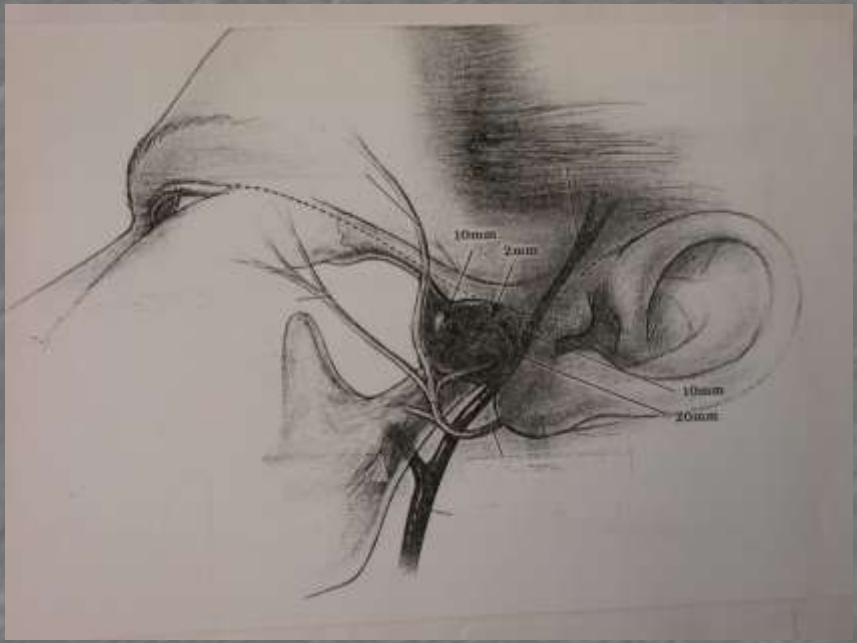

Copyright 2013 © LucaGuarda.it -
dr. Luca Guarda Nardini
luca.guarda@unipd.it

ARTROSCOPIA:Immagini

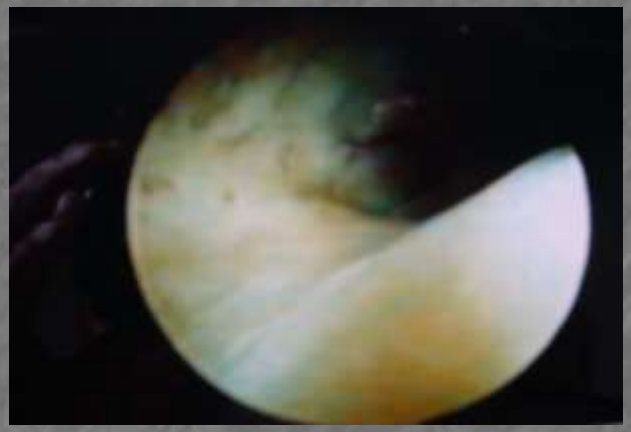

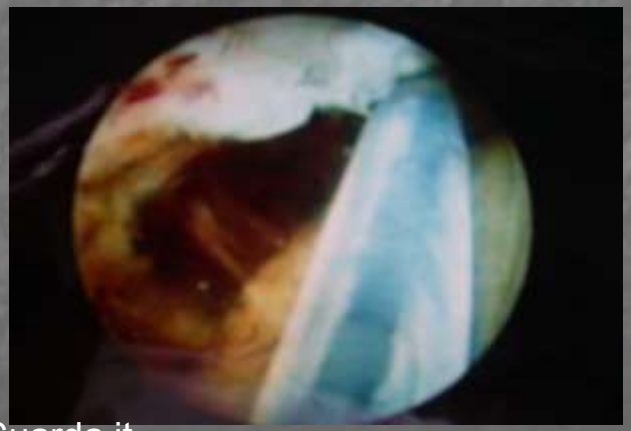

Copyright 2013 © LucaGuarda.it -
dr. Luca Guarda Nardini
luca.guarda@unipd.it

ARTROSCOPIA:Diagnostica

- Evidenziare Degenerazioni Iniziali
  (Flogosi Iniziali –gold standard-> InizioTerapia Sistemica)
- Evidenziare Perforazioni Discali
- Lisi e Lavaggio

Copyright 2013 © LucaGuarda.it -
dr. Luca Guarda Nardini
luca.guarda@unipd.it

ARTROSCOPIA: Tecniche Chirurgiche

- Lisi e Lavaggio
- Biopsia
- Sbrigliamento meccanico
- Ricattura discale
- Debrider
- Artroplastica
- Ancoraggio Discale

Copyright 2013 © LucaGuarda.it -
dr. Luca Guarda Nardini
luca.guarda@unipd.it

ARTROSCOPIA: Controindicazioni e Rischi

- Infezioni Locali
- Rischio danno VII n.c.
- Rischio danno Articolare
- Rischio danno Meato Acustico Esterno
- Rischio danno Fossa Cranica Media

- TECNICA CHE NECESSITA DISCRETA CURVA DI APPRENDIMENTO

Copyright 2013 © LucaGuarda.it -
dr. Luca Guarda Nardini
luca.guarda@unipd.it

CHIRURGIA ARTICOLARE

- Artrocentesi
- Artroscopia

- CHIRURGIA ARTICOLARE

- Tossina Botulinica

Copyright 2013 © LucaGuarda.it -
dr. Luca Guarda Nardini
luca.guarda@unipd.it

CHIRURGIA ARTICOLARE

Varie metodiche, le più comuni:

- Artroplastica
- Meniscectomia (con o senza ricostruzione discale)
- Condilectomia
- Condilotomia
- Rimozione Anchilosi
- Artroprotesi
- Etc.

Copyright 2013 © LucaGuarda.it -
dr. Luca Guarda Nardini
luca.guarda@unipd.it

CHIRURGIA : Indicazioni

- Dolori
- Limitazione Funzionale

Fondamentale Ottimo Rapporto con Paziente

Copyright 2013 © LucaGuarda.it -
dr. Luca Guarda Nardini
luca.guarda@unipd.it

Chirurgia Non "Articolare" ma interessante indirettamente l'articolazione: IPERSVILLUPPO CORONOIDE

Copyright 2013 © LucaGuarda.it -
dr. Luca Guarda Nardini
luca.guarda@unipd.it

CORONOIDECTOMIA

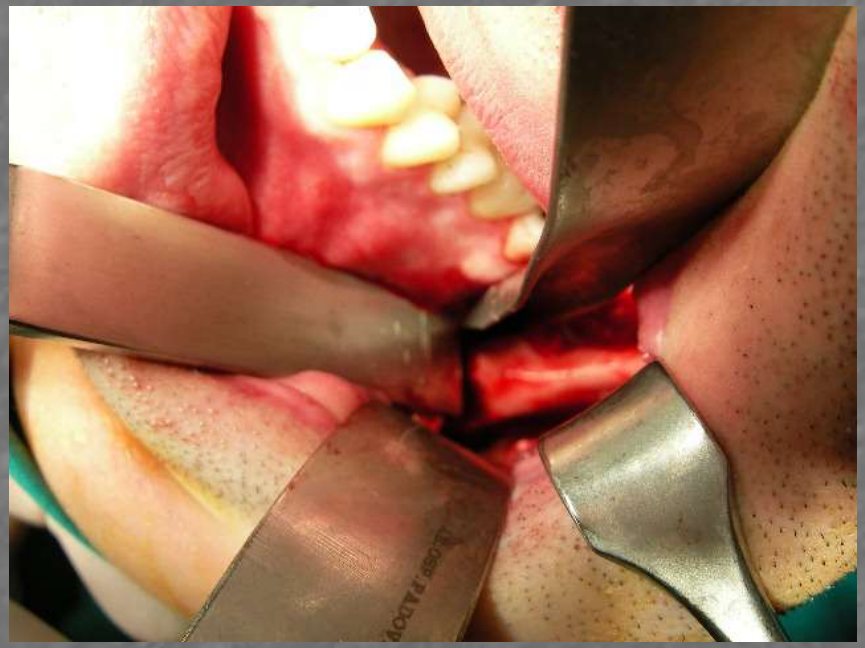

Copyright 2013 © LucaGuarda.it -
dr. Luca Guarda Nardini
luca.guarda@unipd.it

Apertura Forzata Intraoperatoria

Copyright 2013 © LucaGuarda.it -
dr. Luca Guarda Nardini
luca.guarda@unipd.it

Immagini Radiografiche

Prima Intervento Dopo

Copyright 2013 © LucaGuarda.it -
dr. Luca Guarda Nardini
luca.guarda@unipd.it

Artrocentesi e FKT

Copyright 2013 © LucaGuarda.it -
dr. Luca Guarda Nardini
luca.guarda@unipd.it

Prima Dopo Intervento

Copyright 2013 © LucaGuarda.it -
dr. Luca Guarda Nardini
luca.guarda@unipd.it

Chirurgia Articolare

- Condromatosi

- Pz. Di 52 aa.
- Da quattro mesi algie articolari con scarsa limitazione funzionale
- RM

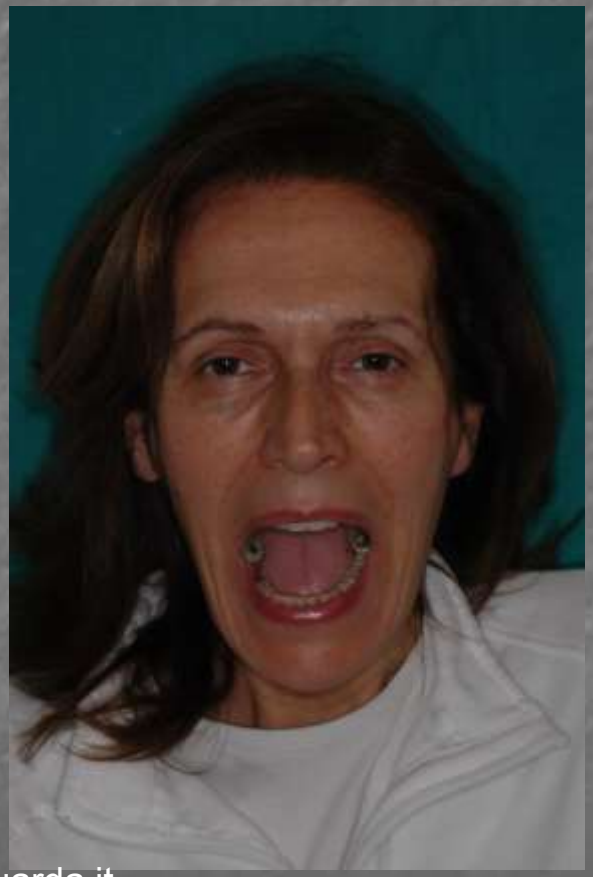

Copyright 2013 © LucaGuarda.it -
dr. Luca Guarda Nardini
luca.guarda@unipd.it

RM ATM DESTRA A

BOCCA CHIUSA

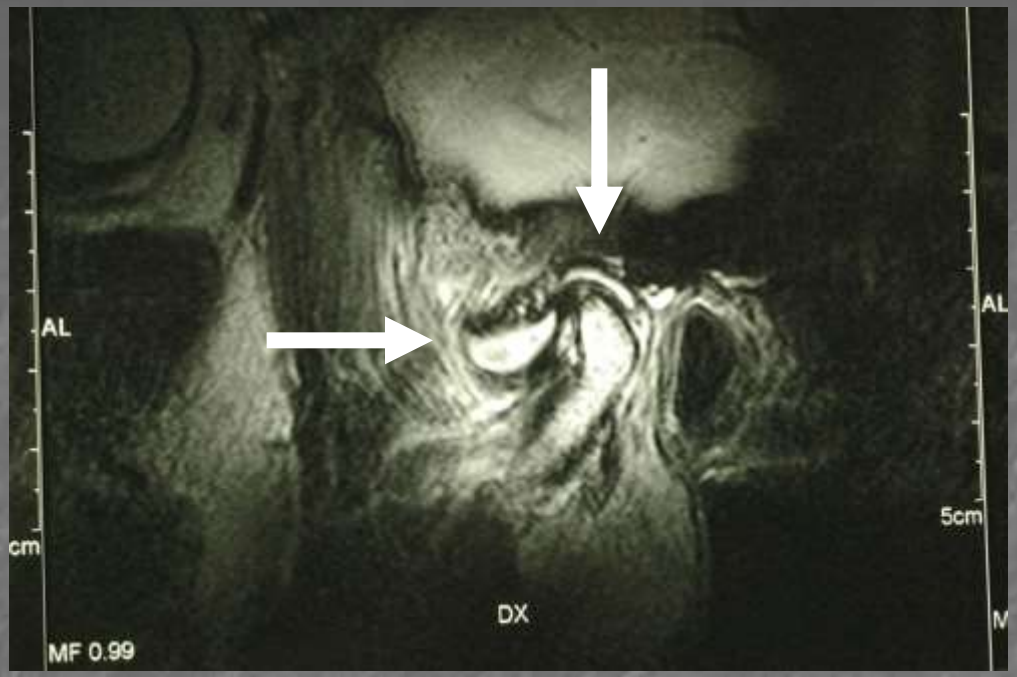

RM ATM DESTRA A

BOCCA APERTA

Copyright 2013 © LucaGuarda.it -
dr. Luca Guarda Nardini
luca.guarda@unipd.it

INTERVENTO: DALL'INCISIONE CUTANEA

ALL'ESPOSIZIONE CAPSULA ARTICOLARE

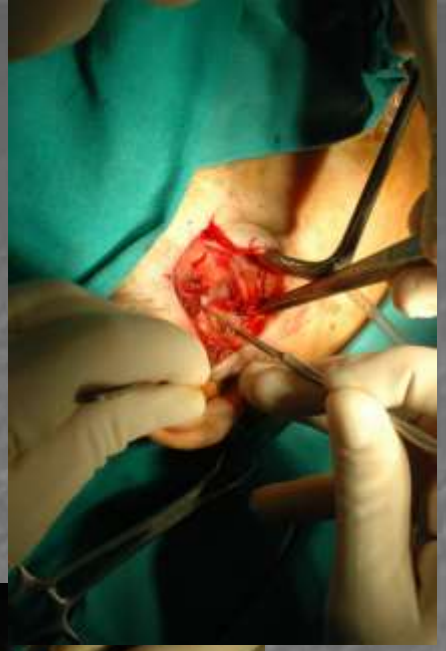

Copyright 2013 © LucaGuarda.it -
dr. Luca Guarda Nardini
luca.guarda@unipd.it

INTERVENTO: DALL'EXERESI CONDROMA ALLA SUTURA

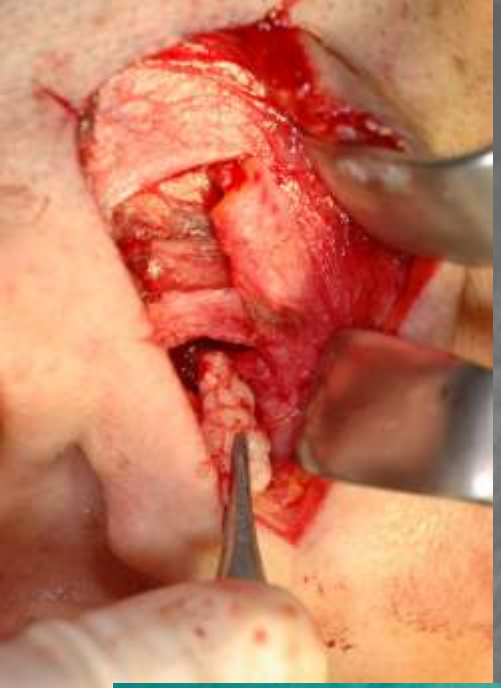

Copyright 2013 © LucaGuarda.it -
dr. Luca Guarda Nardini
luca.guarda@unipd.it

Chirurgia Articolare

- Meniscectomia con Artroplastica

- Pz. di 72 aa.
- Terapia Bite
- Lavaggi ac. Ialuronico
- Dolore Persistente

Copyright 2013 © LucaGuarda.it -
dr. Luca Guarda Nardini
luca.guarda@unipd.it

Meniscectomia con Artroplastica

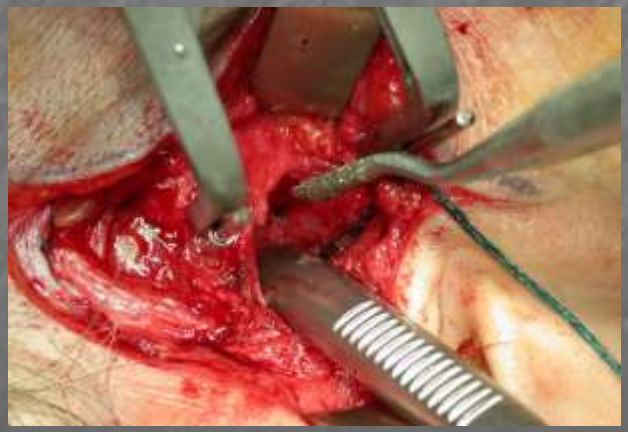

Copyright 2013 © LucaGuarda.it -
dr. Luca Guarda Nardini
luca.guarda@unipd.it

Meniscectomia con Artroplastica

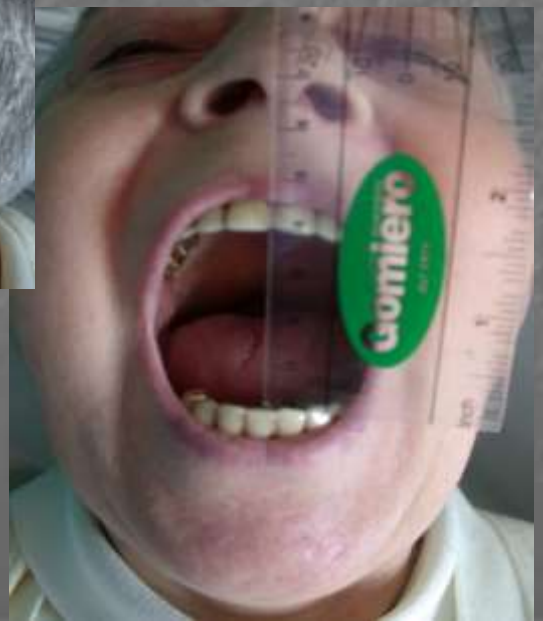

Copyright 2013 © LucaGuarda.it -
dr. Luca Guarda Nardini
luca.guarda@unipd.it

CHIRURGIA ARTICOLARE

- Rimozione Blocco Anchilotico
- Ricostruzione Articolazione Mediante Rimodellamento
- Interposizione di Porzione muscolo Temporale

Copyright 2013 © LucaGuarda.it -
dr. Luca Guarda Nardini
luca.guarda@unipd.it

Ricostruzione Articolare

Copyright 2013 © LucaGuarda.it -
dr. Luca Guarda Nardini
luca.guarda@unipd.it

Ricostruzione Articolare

Copyright 2013 © LucaGuarda.it -
dr. Luca Guarda Nardini
luca.guarda@unipd.it

Ricostruzione Articolare

Copyright 2013 © LucaGuarda.it -
dr. Luca Guarda Nardini
luca.guarda@unipd.it

CASO CLINICO

- Paziente di 35 aa. Già sottoposta ad intervento di riposizionamento discale per clic con algie 10 aa fa.
- Dopo sette anni di benessere ricompaiono algie che si associano a limitazioni funzionali.
- Viene eseguito intervento di meniscectomia con plastica condilare
- Da due anni la paziente presenta impossibilità ad aprire la bocca oltre i 5 mm. Per tale motivo la paziente è giunta alla nostra attenzione.

Copyright 2013 © LucaGuarda.it -
dr. Luca Guarda Nardini
luca.guarda@unipd.it

Massima Apertura

Copyright 2013 © LucaGuarda.it -
dr. Luca Guarda Nardini
luca.guarda@unipd.it

TC 3D

Copyright 2013 © LucaGuarda.it -
dr. Luca Guarda Nardini
luca.guarda@unipd.it

OPT TC coronale

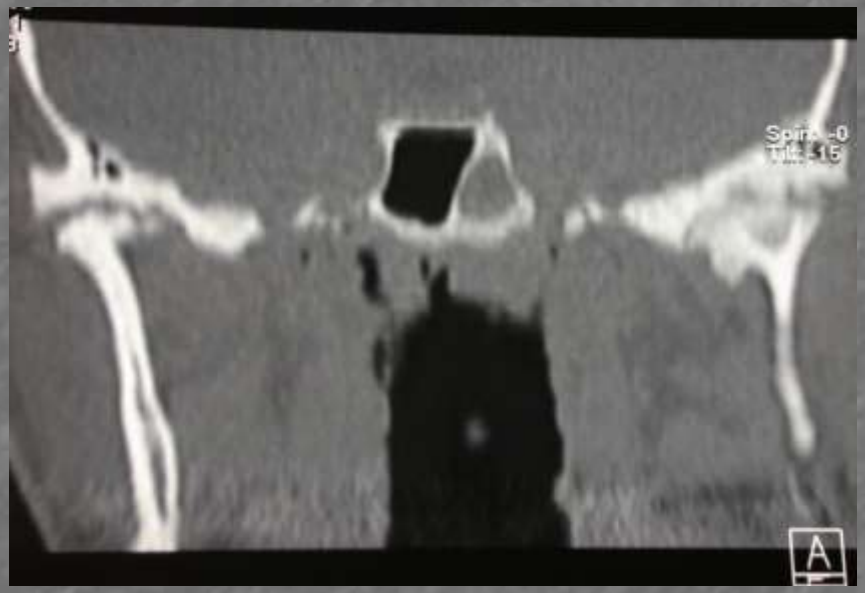

Copyright 2013 © LucaGuarda.it -
dr. Luca Guarda Nardini
luca.guarda@unipd.it

RM

Copyright 2013 © LucaGuarda.it -
dr. Luca Guarda Nardini
luca.guarda@unipd.it

PROGRAMMA TERAPEUTICO:

- -Exeresi blocco anchilotico sin.
- Apertura forzata della bocca intraoperatoriamente
- Posizionamento Protesi Fossa-Condilo
- Ciclo infiltrazioni intrarticolari acido ialuronico
- FKT mediante Thera-Bite
- Riabilitazione protesica

Copyright 2016 © LucaGuarda.it -
dr. Luca Guarda Nardini
luca.guarda@unipd.it

Esposizione Blocco Anchilotico

Copyright 2013 © LucaGuarda.it -
dr. Luca Guarda Nardini
luca.guarda@unipd.it

Rimozione Blocco Anchilotico

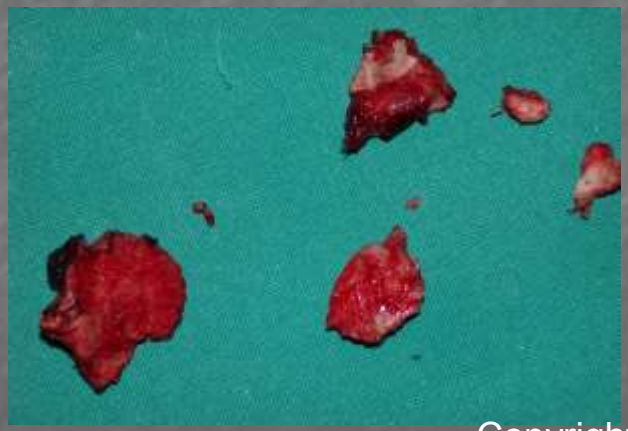

Copyright 2013 © LucaGuarda.it -
dr. Luca Guarda Nardini
luca.guarda@unipd.it

Dopo Rimozione Blocco Apertura Forzata Bocca

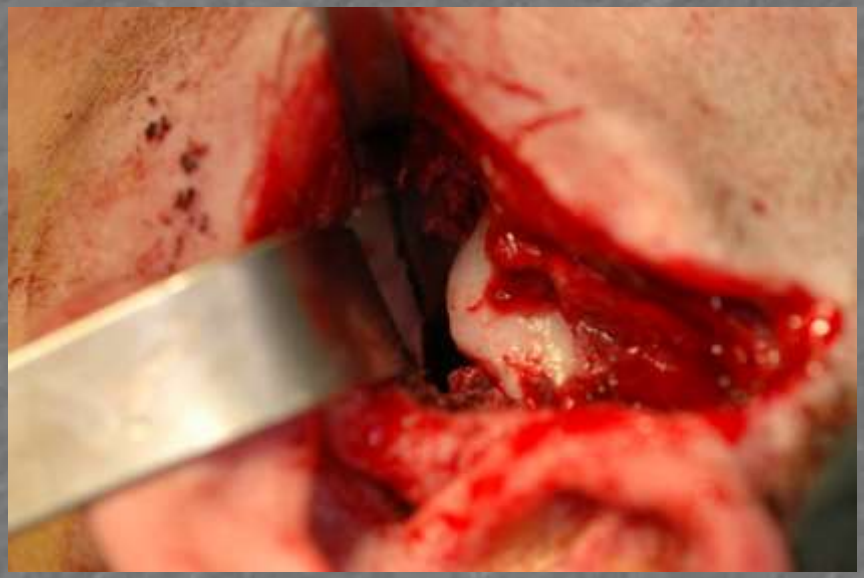

Copyright 2013 © LucaGuarda.it -
dr. Luca Guarda Nardini
luca.guarda@unipd.it

Accesso Sottomandibolare

Copyright 2013 © LucaGuarda.it -
dr. Luca Guarda Nardini
luca.guarda@unipd.it

Regolarizzazione Glenoide e Coronoidectomia

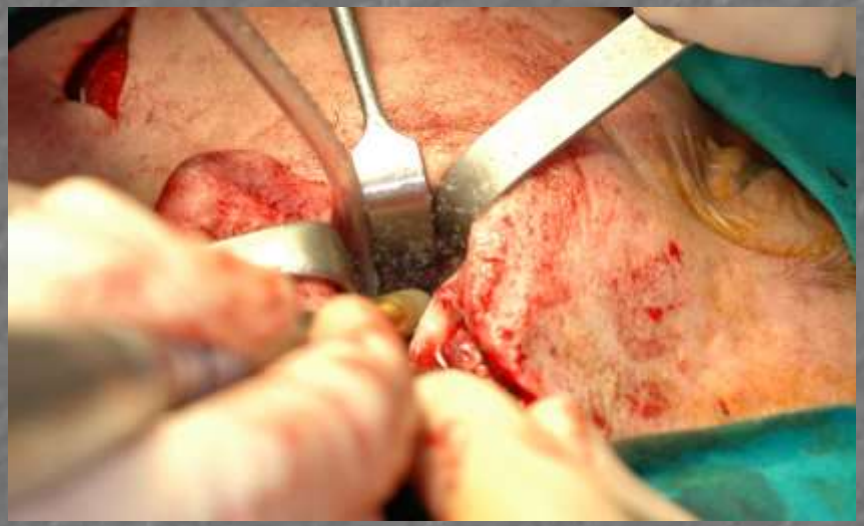

Copyright 2013 © LucaGuarda.it -
dr. Luca Guarda Nardini
luca.guarda@unipd.it

Blocco intermascellare e Posizionamento delle Protesi di Prova

Copyright 2013 © LucaGuarda.it -
dr. Luca Guarda Nardini
luca.guarda@unipd.it

Posizionamento ed Ancoraggio Protesi Glenoidea

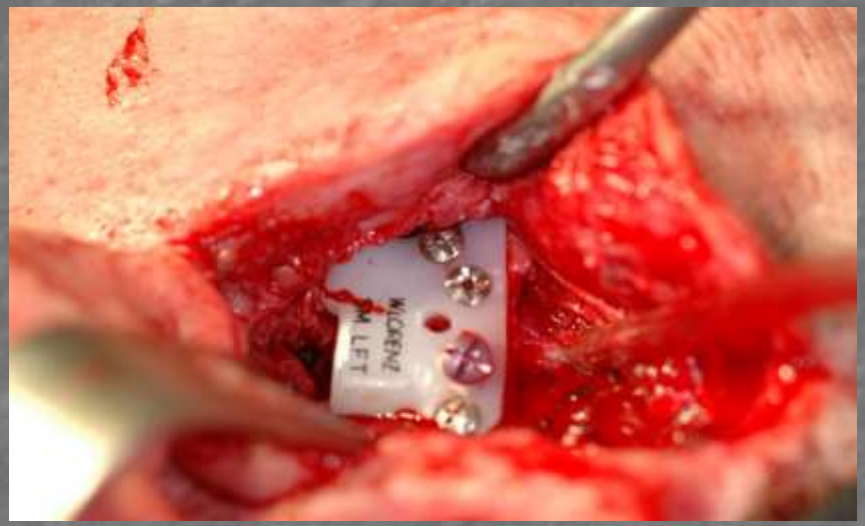

Copyright 2013 © LucaGuarda.it -
dr. Luca Guarda Nardini
luca.guarda@unipd.it

Posizionamento ed Ancoraggio Protesi Mandibolare

Copyright 2013 © LucaGuarda.it -
dr. Luca Guarda Nardini
luca.guarda@unipd.it

OPT Pre e Post-Operatoria

Copyright 2013 © LucaGuarda.it -
dr. Luca Guarda Nardini
luca.guarda@unipd.it

Teleradiografia Post-Operatoria in A-P ed L-L

Copyright 2013 © LucaGuarda.it -
dr. Luca Guarda Nardini
luca.guarda@unipd.it

Accessi Chirurgici

Copyright 2013 © LucaGuarda.it -
dr. Luca Guarda Nardini
luca.guarda@unipd.it

Apertura Bocca Dopo Chirurgia e Prima di Inizio Fisioterapia

Copyright 2013 © LucaGuarda.it -
dr. Luca Guarda Nardini
luca.guarda@unipd.it

Fisioterapia ed Infiltrazioni Acido Ialuronico

Copyright 2013 © LucaGuarda.it -
dr. Luca Guarda Nardini
luca.guarda@unipd.it

CONTROLLO AD UN ANNO

Copyright 2013 © LucaGuarda.it -
dr. Luca Guarda Nardini
luca.guarda@unipd.it

PRIMA DOPO

INTERVENTO

Copyright 2013 © LucaGuarda.it -
dr. Luca Guarda Nardini
luca.guarda@unipd.it

CONTROLLO AD UN ANNO

Total temporomandibular joint replacement: a clinical case with a proposal for post-surgical rehabilitation.

Copyright 2013 © LucaGuarda.it -
dr. Luca Guarda Nardini
luca.guarda@unipd.it

L. Guarda-Nardini , D. Manfredini , G. Ferronato

Journal of Craniomaxillofacial Surgery , 36,7, October 2008, pp403-9 .

TRATTAMENTO LUSSAZIONE RICORRENTE ATM MEDIANTE INNESTI DI CALVARIA INTERPOSTI TUBERCOLO ARTICOLARE

Copyright 2013 © LucaGuarda.it -
dr. Luca Guarda Nardini
luca.guarda@unipd.it

CASO CLINICO

- Paziente di 35 aa. affetta da lussazioni ricorrenti della mandibola, data la giovane età si è optato per procedere ad incremento del tubercolo zigomatico in alternativa ad una sua riduzione.
- A tal fine si è deciso di eseguire una frattura a legno verde del tubercolo e distanziati delicatamente, per mantenere il più possibile integro il periostio, i due frammenti ossei si è interposto un innesto prelevato da calvaria.

Copyright 2013 © LucaGuarda.it -
dr. Luca Guarda Nardini
luca.guarda@unipd.it

Accesso Chirurgico alla Regione Articolare

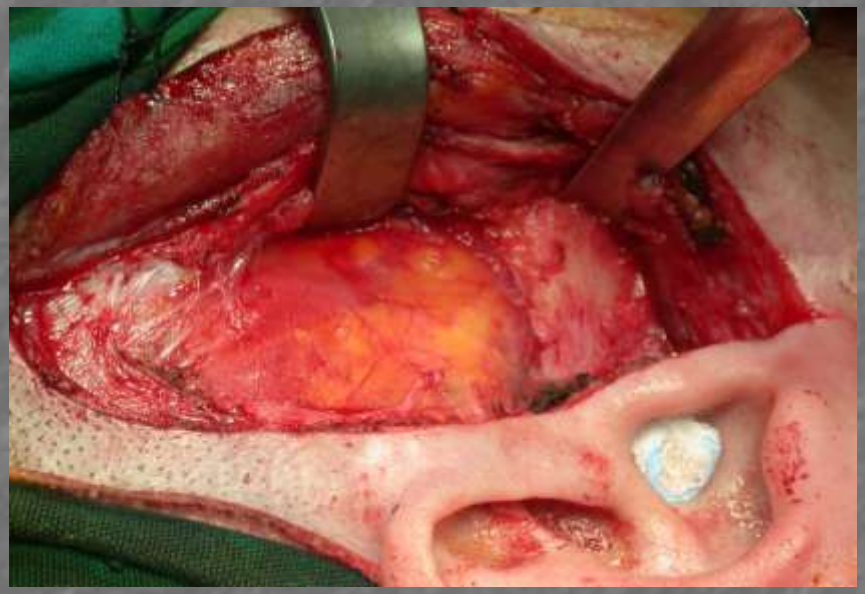

Copyright 2013 © LucaGuarda.it -
dr. Luca Guarda Nardini
luca.guarda@unipd.it

Esposizione del Tubercolo che, mantenuto periostato, viene sezionato antero-posteriormente

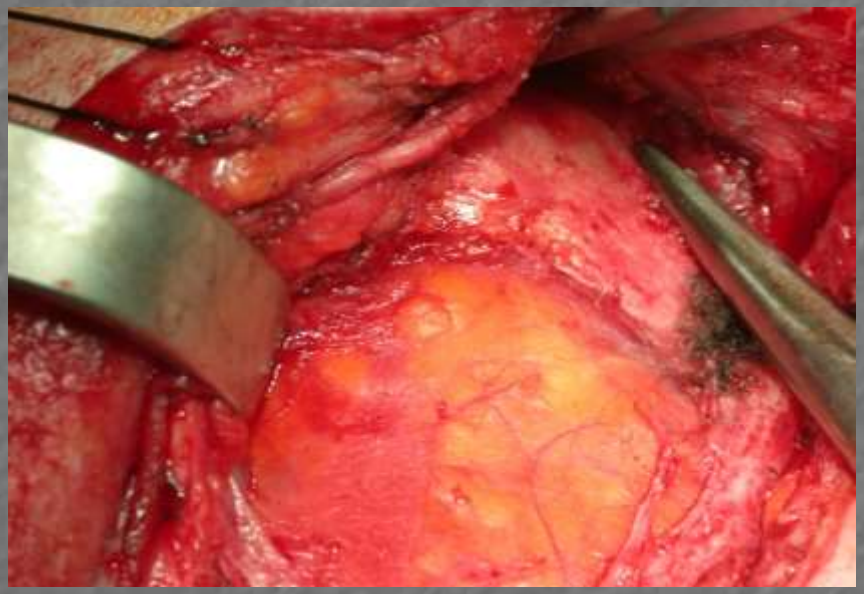

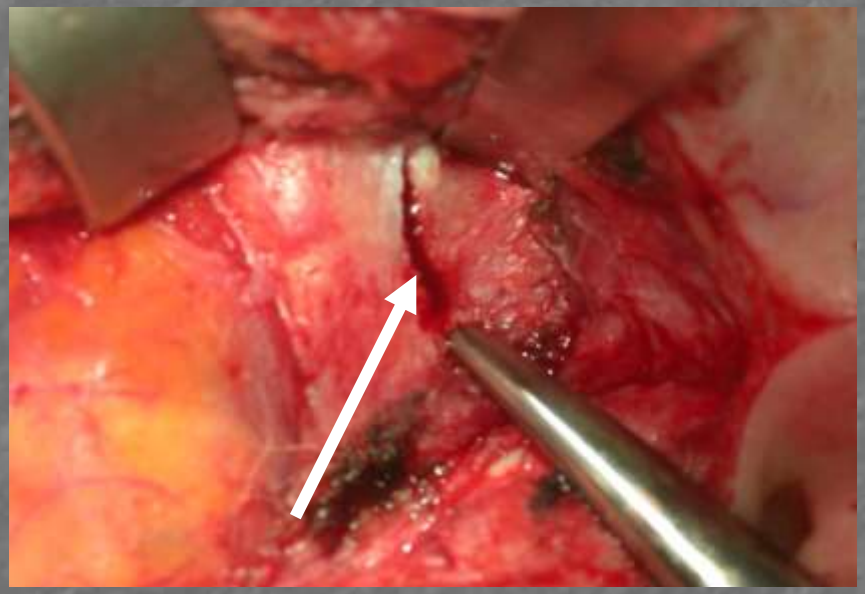

Copyright 2013 © LucaGuarda.it -
dr. Luca Guarda Nardini
luca.guarda@unipd.it

Mobilizzazione del Frammento Sezionato

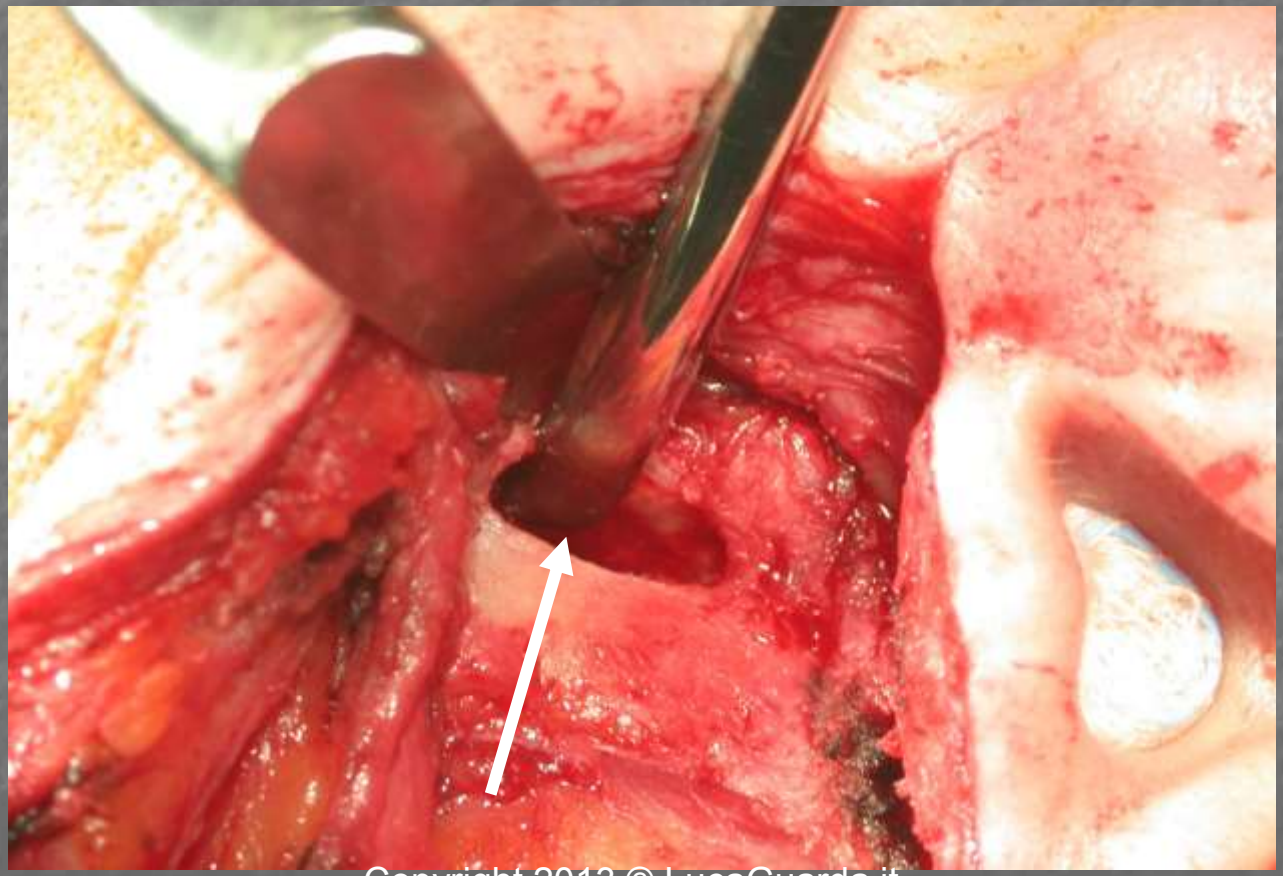

Copyright 2013 © LucaGuarda.it -
dr. Luca Guarda Nardini
luca.guarda@unipd.it

Mediante prolungamento incisione esposizione della calvaria parietale edelimitazione della zona di prelievo

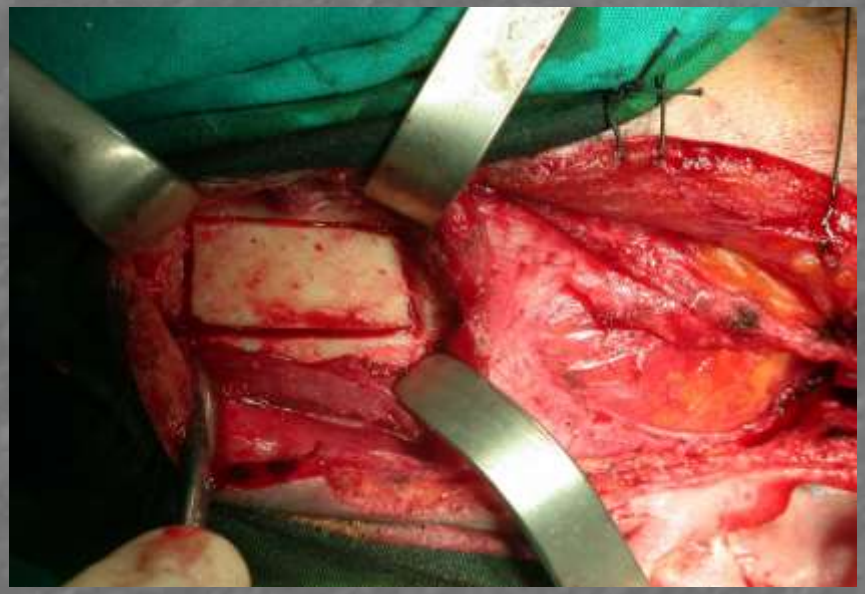

Copyright 2013 © LucaGuarda.it -
dr. Luca Guarda Nardini
luca.guarda@unipd.it

Prelievi di Calvaria Monocorticali, La zona donatrice viene coperta con cera da osso

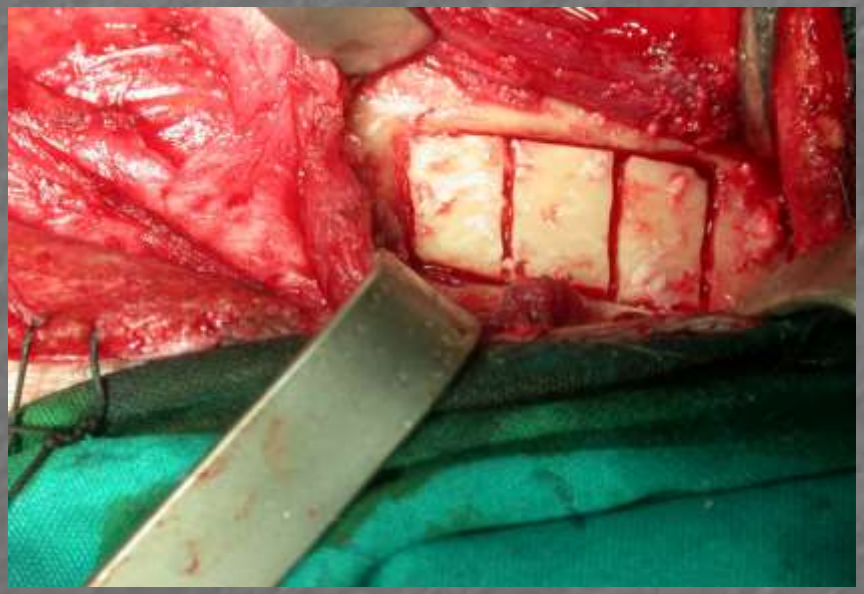

Copyright 2013 © LucaGuarda.it -
dr. Luca Guarda Nardini
luca.guarda@unipd.it

Inserimento dell'Innesto fra Tubercolo ed Arco Zigomatico

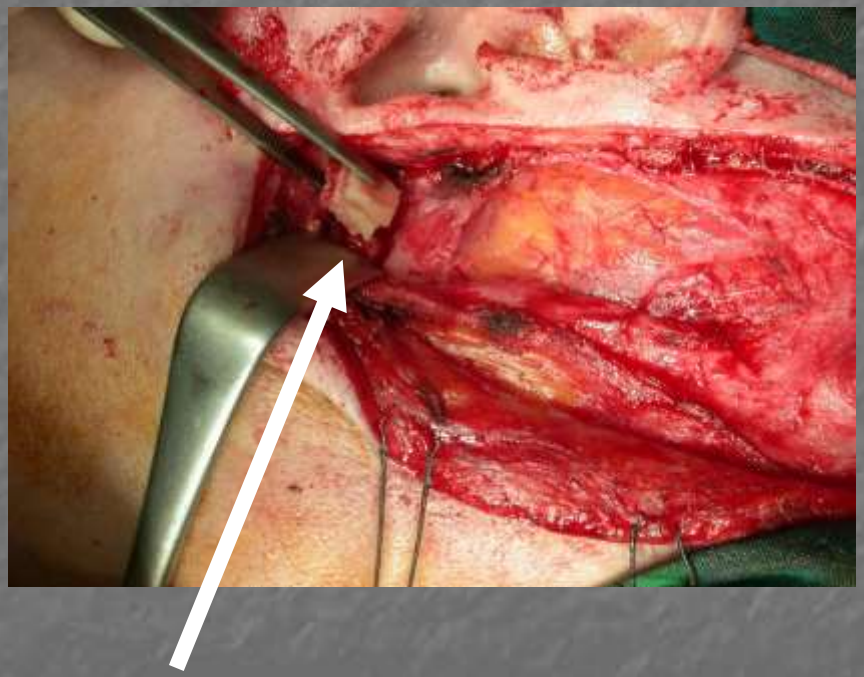

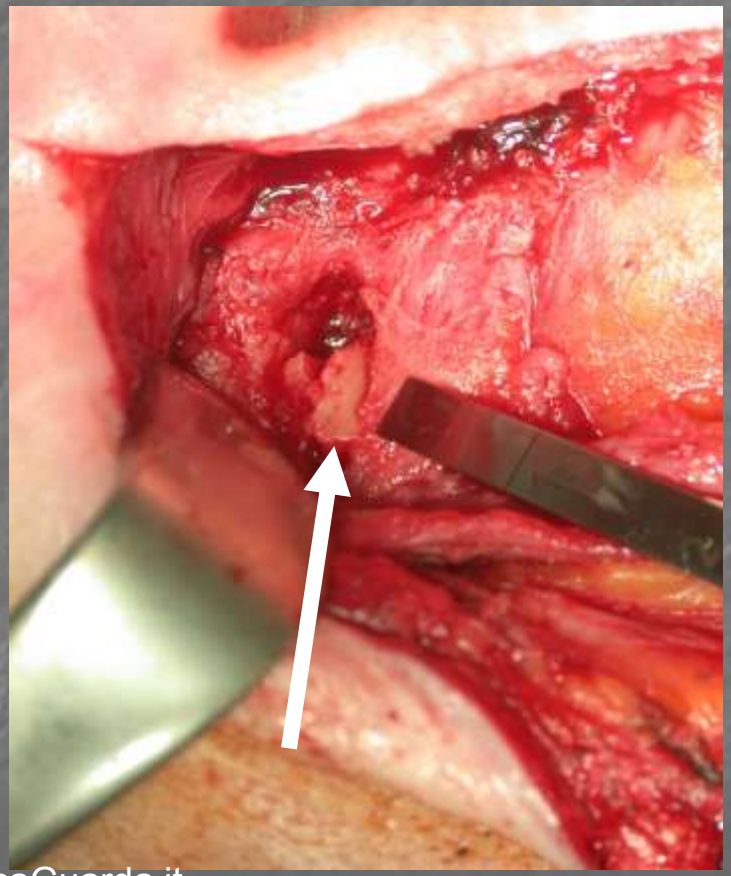

Copyright 2013 © LucaGuarda.it -
dr. Luca Guarda Nardini
luca.guarda@unipd.it

Medesima Procedura Controlateralmente

Copyright 2013 © LucaGuarda.it -
dr. Luca Guarda Nardini
luca.guarda@unipd.it

FINE INTERVENTO

TC-3D
POST-OPERATORIA

FKT POST-OPERATORIA

Surgical treatment of chronic temporomandibular joint dislocation: a case report.

L. Guarda-Nardini , B. Palumbo , D. Manfredini , G. Ferronato .

Oral and Maxillofacial Surgery 2008, May;12 (1):43-46.

Copyright 2010 © luca Guarda.it -
dr. Luca Guarda Nardini
luca.guarda@unipd.it

TOSSINA BOTULINICA

- Artrocentesi
- Artroscopia
- Chirurgia Articolare

- TOSSINA BOTULINICA

Copyright 2013 © LucaGuarda.it -
dr. Luca Guarda Nardini
luca.guarda@unipd.it

TOSSINA BOTULINICA

Ossia complesso di neurotossina di CLOSTRIDIUM BOTULINUM

- Inizialmente Arma Biologica
  (Esercito Britannico)
- Attualmente ampissima diffusione in ambito terapeutico ed estetico

Copyright 2013 © LucaGuarda.it -
dr. Luca Guarda Nardini
luca.guarda@unipd.it

TOSSINA BOTULINICA: MECCANISMO D' AZIONE

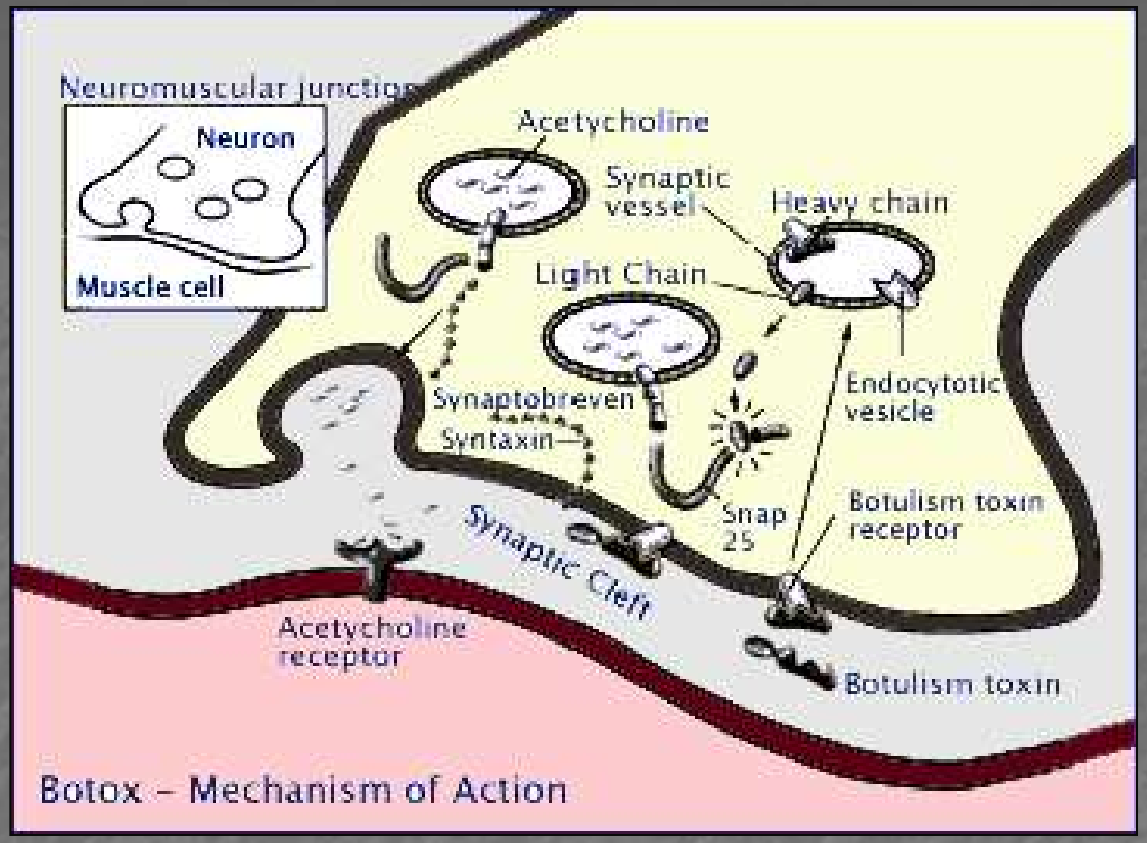

Le neurotossine botuliniche agiscono a livello di placca neuromuscolare inibendo il rilascio di ACETILCOLINA.

L'iniezione di tossina botulinica determina quindi una DENERVAZIONE localizzata e reversibile della durata di 3-6 mesi

Copyright 2013 © LucaGuarda.it -
Prof. Luca Guarda Nardini
luca.guarda@unipd.it

TOSSINA BOTULINICA: Utilizzi Clinici Iniziali

- 1980 Strabismo (Alan B. Scott)
- Blefarospasmo
- Spasmo emifaciale
- Sincinesia post-paralitiche
- Disfonia spasmodica
- Distonia oro-mandibolare
- Torcicollo spasmodico
- Altre situazioni cliniche con iperattività muscolare (tic, distonie)

Copyright 2013 © LucaGuarda.it -
dr. Luca Guarda Nardini
luca.guarda@unipd.it

LA TOSSINA BOTULINICA PIU' CONOSCIUTA E PIU' UTILIZZATA

Copyright 2013 © LucaGuarda.it -
dr. Luca Guarda Nardini
luca.guarda@unipd.it

TOSSINA BOTULINICA: Diluizione e Conservazione

- Ogni confezione di Botox contiene 100 U di tossina, 0,5 mg di albumina umana e 0,9 mg di Na Cl
- Prima della diluizione il prodotto deve essere mantenuto a temperature inferiori a 4C°
- Poiché la tossina è fragile il diluente va aggiunto lentamente
- la tossina diluita con 1-4 ml di Na Cl va consumata entro 4 h. (Botox Party)

Copyright 2013 © LucaGuarda.it -
dr. Luca Guarda Nardini
luca.guarda@unipd.it

TOSSINA BOTULINICA: Un Nostro Studio

- Studio approvato dal Comitato Etico
- Doppio Cieco
- Soggetti affetti da BRUXISMO,con Algie in sede ATM-Masseterina, abrasione dentale, tensione alla palpazione dei muscoli masticatori che all'EMG presentavano alterati valori muscolari.

Copyright 2013 © LucaGuarda.it -
dr. Luca Guarda Nardini
luca.guarda@unipd.it

TOSSINA BOTULINICA:Preparazione

Copyright 2013 © LucaGuarda.it -
dr. Luca Guarda Nardini
luca.guarda@unipd.it

TOSSINA BOTULINICA:Tecnica Infiltrazione nel Bruxismo

Copyright 2013 © LucaGuarda.it -
dr. Luca Guarda Nardini
luca.guarda@unipd.it

TOSSINA BOTULINICA: Controllo Elettromiografico di Superficie



Copyright 2013 © LucaGuarda.it -
dr. Luca Guarda Nardini
luca.guarda@unipd.it

TOSSINA BOTULINICA: Risultati Elettromiografia di Superficie

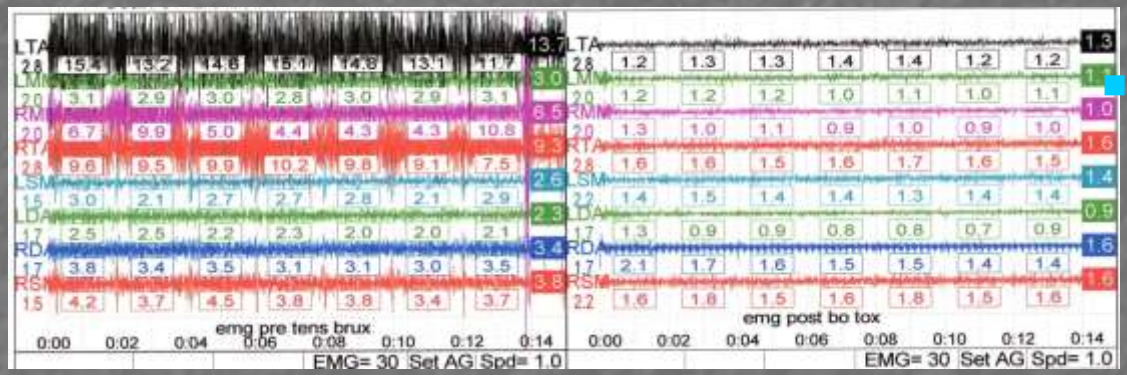

Caso 1: EMG di controllo ad un mese evidenzia un rilassamento di tutta la muscolatura esaminata

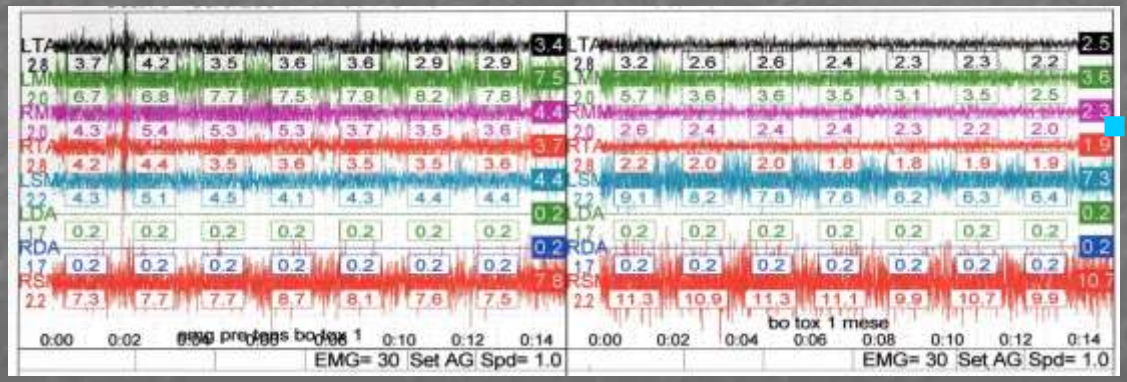

Caso 2: EMG di controllo evidenzia un miglioramento della tensione solo dei muscoli infiltrati (componente posturale?)

Copyright 2013 © LucaGuarda.it -
dr. Luca Guarda Nardini
luca.guarda@unipd.it

TOSSINA BOTULINICA:
Risultati Preliminari

- Miglioramento sintomatologia Algica
- Miglioramento quadro EMG
- Debolezza muscolare specie primo periodo
- Nessun effetto collaterale di rilievo

Efficacy of botulinum toxin in treating myofascial pain in bruxers: a controlled placebo pilot study.

L. Guarda-Nardini, D. Manfredini, M. Salamone, I. Salmaso, S. Tonello, G. Ferronato.

The journal of craniomandibular practice. April 2008, vol 26,n.2, pp1-10.

Copyright 2013 © LucaGuarda.it -
dr. Luca Guarda-Nardini
luca.guarda@unipd.it

TOSSINA BOTULINICA: Conclusioni

- Farmaco estremamente versatile
- Azione Reversibile
- Tempi azione sembrano allungarsi con l'uso (atrofia muscolare)
- Difficilmente Disponibile in commercio
  (ragioni burocratiche)
- Forse la SOLUZIONE per molti pazienti affetti da Disordini Cranio Mandibolari che sono BRUXISTI o SERRATORI

Copyright 2013 © LucaGuarda.it -
dr. Luca Guarda Nardini
luca.guarda@unipd.it

GRAZIE PER L’ATTENZIONE !

luca.guarda@unipd.it

Copyright 2013 © LucaGuarda.it -
dr. Luca Guarda Nardini
luca.guarda@unipd.it