Vol. VII n° 1, 1990

ISSN 0393-7631

ODONTOIATRIA OGGI

DIRETTA DA
ENNIO GIANNÌ

REDATTORI: *E BRUNO* *G.P. FARRONATO* *A.B. GIANNÌ*

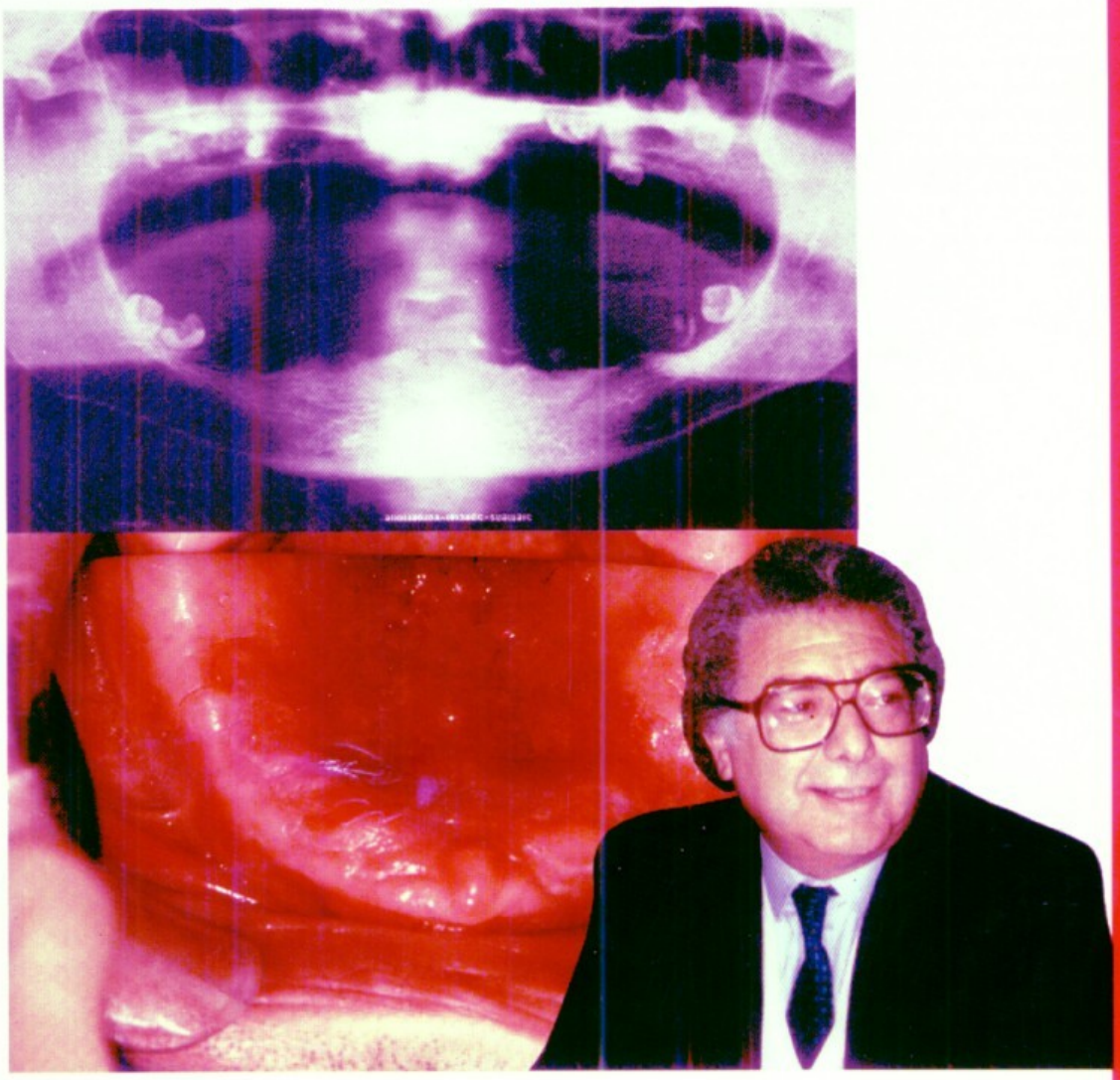

IN QUESTO NUMERO

RILIEVI CLINICI NELLA DISPLASIA DENTINALE DI TIPO I

Editoriale a cura del Prof. G.RESTA

Spedizione in abbonamento postale gruppo III/70%

PICCIN

Iperplasia Verrucosa della Mucosa Orale

Segnalazione di un caso in Carcinoma Squamoso Verrucoso ed in Carcinoma Squamoso Infiltrante

R. SALMASO*, L. GUARDA**, A. MIOTTI**, G. L. ONNIS*, V. WIEL MARIN TERRIBILE***, P. COCCO, C. HULPE*

UNIVERSITÀ DEGLI STUDI DI PADOVA
ISTITUTO DI ANATOMIA E ISTOLOGIA PATOLOGICA

* *Cattedra di Istituzioni di Anatomia ed Istologia Patologica (C.L. in Odontoiatria e Protesi Dentaria), Università di Padova*
** *Clinica Odontoiatrica, Università di Padova*
*** *Titolare della Cattedra di Istruzione di Anatomia ed Istologia Patologica, Università di Padova*

RIASSUNTO: *L'iperplasia Verrucosa (IV) della mucosa orale è un'entità non molto comune che può creare problemi di diagnostica differenziale con il Carcinoma Squamoso Verrucoso (CSV). Gli Autori descrivono l'aspetto clinico ed istologico di un caso di I.V. giunto alla loro osservazione ed evoluto in CSV ed in carcinoma squamoso infiltrante.*

SUMMARY: *Verrucous hyperplasia of the oral mucosa is a rare entity that may resemble verrucous carcinoma clinically and histologically. The Authors described a case of a woman that initially presented multiple lesion of the oral cavity diagnosed as verrucous hyperplasia subsequently evolved to verrucous and squamos carcinoma.*

INTRODUZIONE

Il Carcinoma Squamoso Verrucoso della mucosa orale (CSV) è un'entità documentata da diversi Autori (1-2-6-7-8). Vi è tuttavia, una condizione simile, sia clinicamente che istologicamente, che, talvolta, può creare problemi di diagnostica differenziale. Questa condizione è stata definita come Iperplasia Verrucosa da alcuni (2-10), Leucoplachia Verrucosa da altri (4).

La massima incidenza della Iperplasia Verrucosa è nella sesta e nella settima decade anche se sono stati segnalati casi in adolescenti (10). Il sesso femminile è il più colpito (56%), mentre le sedi predilette sono la gengiva e la mucosa alveolare (27%), le guance (24%), la lingua (17%), il pavimento della bocca e le labbra (12%) ed il palato (8%) (10).

Le lesioni si presentano come delle vegetazioni lunghe e sottili molto cheratinizzate, altre volte nodulari o piatte assai estese.

L'Iperplasia Verrucosa spesso è associata a displasia di grado variabile (66%), al CSV (29%) ed al carcinoma squamoso filtrante (10%) ed in una certa percentuale queste lesioni ne rappresentano la logica evoluzione (2).

Viene preso in considerazione il caso clinico, giunto alla nostra osservazione, di una donna di 59 anni con numerose lesioni di tipo iperplastico-verruccoso, che sono evolute, in alcune zone, verso il CSV ed il carcinoma squamoso infiltrante.

CASO CLINICO

Paziente di sesso femminile dell'età di 59 anni. L'anamnesi fisiologica è positiva per allergia a numerosi farmaci e pollini.

All'età di 14 anni viene sottoposta ad intervento di asportazione delle adenoidi preceduto da trattamento radiante. All'età di 51 anni, asportazione chirurgica non meglio specificata, di lesione del palmo della mano, mentre, l'anno successivo, viene conizzata all'Ospedale Civile di Treviso (non si possiede il referto istologico).

La paziente riferisce che, fin da ragazza, avvertiva dolenzia e bruciore alle gengive ed al palato con facile sanguinamento.

Nel Gennaio 1985 la paziente nota la comparsa, sulla mucosa vestibolare della guancia di destra, di un'area leucoplasica in regione 45, 46, 47, che è andata via via aumentando di volume. Due mesi più tardi compare una neoformazione sulla mucosa gengivale a livello 37, 36, 34, 33 a limiti irregolari di colorito bianco-violaceo, ulcerata,

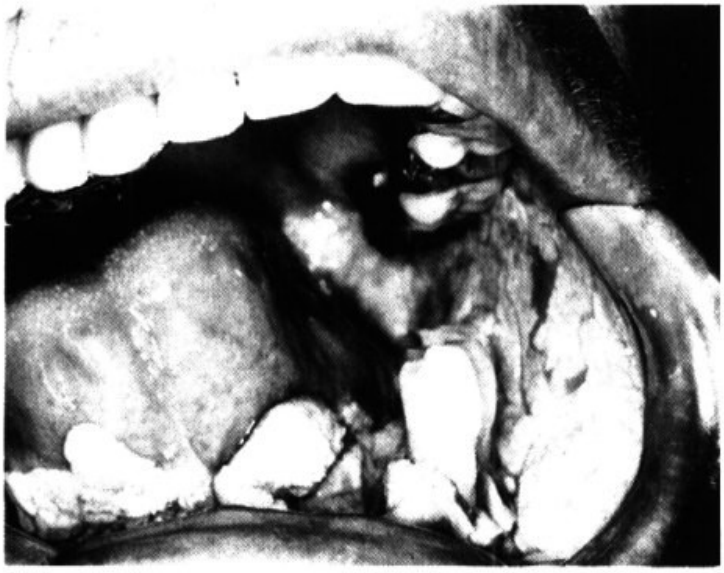

Fig. 1 - Iperplasia Verrucosa che interessa la mucosa vestibolare ed il pavimento della bocca.

assai dolente alla pressione. In questa sede viene eseguito un prelievo bioptico nell'Aprile '85 presso l'Ospedale Civile di Venezia e la risposta è: "leucoplachia diffusa del cavo orale".

Il mese successivo viene ricoverata nello stesso ospedale per exeresi della lesione leucoplasica vegetante a livello della cresta alveolare inferiore di destra, previa estrazione di 37, 36, 35 e di altre due lesioni della regione geniena sinistra e del trigono retromolare sinistro. Il responso istologico è di "leucoplachia con tratti verrucosi e zone di displasia lieve".

Nel Novembre 1986 la paziente inizia un ciclo di laser-terapia nella zona di exeresi e successivamente le si somministra Frone per un ciclo di 5 giorni per via peri-ed intralesionale.

Nel Dicembre dello stesso anno, nuovo ricovero all'Ospedale Civile di Padova. All'esame obiettivo si osserva una diffusa candidosi orale con presenza di lesioni leucoplastiche alla base del frenulo linguale e della mucosa della guancia sinistra, entrambe molto dolenti alla palpazione (*Fig. 1*).

Viene sottoposta a biopsia la cui risposta è di "Iperplasia verrucosa della mucosa orale" (*Figg. 2 e 3*) e si procede alla somministrazione di Frone per un ciclo di cinque giorni per via intra-e peri-lesionale.

Nuovo ricovero nel Gennaio 1987 e nuovo ciclo terapeutico con Frone (3.000.000 U.I.). Viene sottoposta ad escissione di lesioni iperplastiche in corrispondenza del palato destro, del trigono della mandibola di destra, del pavimento orale, della guancia sinistra e della commissura labiale sinistra. La diagnosi istologica è di "Lesioni iperplastico-verrucose con trasformazione in carcinoma epidermoide ben differenziato infiltrante il corion in corrispondenza del trigono mandibolare destro" (*Fig. 4*).

Nel Dicembre 1987 viene nuovamente ricoverata all'Ospedale di Padova per estrazione di elementi dentari delle arcate superiori ed inferiore ed,, in tale occasione, vengono eseguiti prelievi bioptici alla guancia sinistra ed al margine linguale anteriore sinistro, la cui diagnosi è di "tessuto di granulazione e lembi di mucosa con zone di

Fig. 2 - Variante "acuminata" della Iperplasia Verrucosa. Le proiezioni verrucose sono allungate, strette e fortemente cheratinizzate (H & E, x16).

Fig. 3 - Variante villosa della Iperplasia Verrucosa. I processi verrucosi sono tozzi e più corti rispetto alla forma "acuminata" e non appaino molto cheratinizzati (H & E x16).

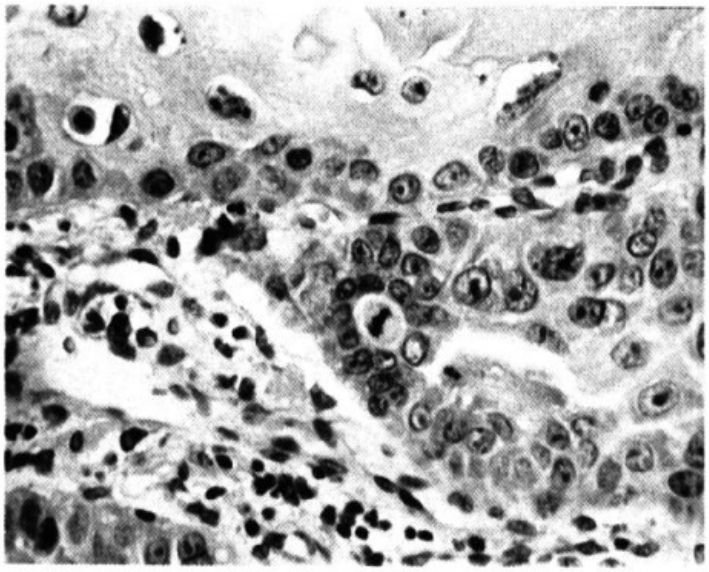

Fig. 4 - Carcinoma Squamoso Verrucoso. Estensione di gettoni cellulari neoplastici al di sotto della membrana basale (H & E x80).

iperplasia verrucosa evolvente in carnimoa squamoso verrucoso e zone di infiltrazione di tipo epidermoide scarsamente differenziato".

DISCUSSIONE

Sono essenzialmente due gli aspetti clinici della Iperplasia Verrucosa (I.V.): il primo si presenza come una lesione biancastra, con escrescenze verruccoidi fortemente cheratinizzate. Questa varietà è stata spesso denominata Leucoplachia Verrucosa (2). Adiacenti ad essa possono essere presenti zone di leucoplachia semplice.

Il secondo tipo ha, invece, un aspetto meno rilevato, di tipo papuloide, con minore cheratinizzazione ma con dimensioni più estese. Anche in questo caso è comune osservarvi, in vicinanza, zone di leucoplachia semplice.

Studi a lungo termine su soggetti portatori di lesioni leucoplasiche, hanno dimostrato che la possibile evoluzione verso l'iperplasia verruccosa è 20 volte più frequente in tali soggetti rispetto a gruppi di controllo senza lesioni leucoplasiche (9). Si calcola che l'evoluzione da leucoplachia in I.V. richieda un periodo di circa 10 anni (10).

Alle due forme cliniche, corrispondono, istologicamente, due ben precisi aspetti e cioè la forma acuminata e la forma villosa. In entrambe le forme si nota un epitelio iperplastico con delle proiezioni superficiali verrucose.

Nella variante acuminata, le proiezioni verrucose sono allungate, strette ed assai cheratinizzate (*Fig. 2*). La forma villosa presenta proiezioni papillari più corte, tozze e la cheratinizzazione non è accentuata, mentre prevale la paracheratosi (*Fig. 3*).

L'iperplasia epiteliale è caratterizzata da un aumento di spessore dello strato spinoso, questo aumento può essere lieve, moderato od elevato. Le creste interpapillari sono tozze, l'infiltrato flogistico è disposto soprattutto a ridosso della lamina propria. Predominano linfociti e plasmacellule e, talvolta, sono presenti istiociti, mentre sono rari neutrofili ed eosinofili.

Sulla genesi della lesione, l'ipotesi più seguita è quella di Ackermann (1). Il primo stadio è caratterizzato da una notevole iperplasia epiteliale associata ad una considerevole acantosi. Le cellule epiteliali proliferanti più lontane dai vasi del corion diventano edematose, rigonfie andando incontro ad una progressiva degenerazione ed alla necrosi. Le cellule necrotiche, desquamando, lasciano delle fenditure che ne spiegano l'aspetto macroscopico. In uno stadio più avanzato queste proiezioni verrucose vanno incontro a cheratinizzazione.

Il Carcinoma Squamoso Verrucoso può essere presente contemporaneamente ad una Iperplasia Verrucosa od insorgere proprio su di essa (10). Si presenta come una lesione biancastra rilevata, spesso con aspetto a cavolfiore, ha tendenza diffusiva locale progressiva, mentre le metastasi a distanza sono rare e riguardano, soprattutto, i linfonodi latero-cervicali.

Nella maggior parte dei casi il C.S.V. ha un accrescimento lentamente espansivo, ma altre volte l'evoluzione è rapida e devastante.

La presentazione clinica è di una voluminosa massa biancastra, non ulcerata, superficialmente ruvida ed estesa sulla mucosa orale con una larga base di impianto. Alla palpazione, è relativamente soffice e non presenta aree di indurimento tipiche del carcinoma squamoso.

Le dimensioni che può raggiungere sono notevoli ed è caratterizzato da una estesa diffusione superficiale (*Fig. 1*). Benché i linfonodi regionali spesso risultino aumentati di volume e di consistenza ciò è da attribuirsi soprattutto ad infezioni locali che non a metastasi.

Istologicamente si differenzia, negli stadi iniziali, dalla Iperplasia Verrucosa perché, oltre alle proiezioni papillari superficiali, mostra anche una estensione dei cordoni cellulari neoplastici al di sotto della membrana basale (*Fig. 4*). Questi cordoni sono ben delimitati rispetto allo stroma, le cellule non presentano un eccessivo polimorfismo,

rare sono le perle cornee maligne, mentre sono numerose le mitosi anche negli strati superficiali. Il Carcinoma Squamoso Verrucoso può rimanere tale per sempre od evolvere, in tempi variabili, verso il classico carcinoma squamoso infiltrante.

CONCLUSIONI

L'Iperplasia Verrucosa ed il Carcinoma Squamoso Verrucoso sono clinicamente indistinguibili, possono coesistere ed inoltre il CSV può originare proprio da una I.V. presente da tempo. Di conseguenza la diagnosi può essere formulata soltanto dopo l'esame istologico.

È significativa la concomitanza costante con la leucoplachia semplice perché dimostra come lesioni di questo tipo, non trattate, possano evolvere in I.V., in CSV ed in carcinoma squamosa infiltrate. Questa associazione è confortata dal frequente sviluppo di ipercheratosi dell'epitelio adiacente alla Iperplasia Verrucosa e di aspetti displasici di grado variabile.

Le caratteristiche istologiche del CSV nella diagnostica differenziale con l'I.V. sono il notevole aumento delle mitosi osservabili anche negli strati più superficiali dell'epitelio e l'estensione di isolotti e filiere di cellule neoplastiche nel tessuto connettivo sottostante.

Per queste lesioni non si è riusciti ad identificare precisi fattori etiologici. Sono stati chiamati in causa l'abuso di tabacco, di alcool, la scarsa igene orale e l'azione di irritanti fisici e chimici ma si tratta, comunque, di fattori comuni a tutte le lesioni neoplastiche del cavo orale.

Una revisione della letteratura ci ha permesso di osservare che le lesioni iperplastiche verrucose che si trasformano con maggior frequenza in CSV ed in carcinoma squamoso infiltrante sono quelle localizzate nella mucosa della guancia seguite da quelle a localizzazione gengivale (2-9).

Concludendo si possono ribadire alcuni concetti fondamentali sull'Iperplasia Verrucosa ed il Carcinoma Squamoso Verrucoso.

L'I.V. è clinicamente indistinguibile dal CSV e le due lesioni possono svilupparsi contemporaneamente o il CSV può originare dalla I.V.

L'I.V. spesso è associata, clinicamente, con lesioni leucoplasiche ed, istologicamente, con cheratosi e displasia di grado variabile dell'epitelio di rivestimento.

L'I.V. può svilupparsi da una lesione leucoplasica.

L'I.V. può evolvere verso il CSV ed il carcinoma squamoso infiltrante.

L'I.V. va considerata come una lesione Precancerosa.

BIBLIOGRAFIA

1. Ackerman L.V: Verroucous carcinoma of the oral cavity. Surgery 23:670, 1948.
2. Ackerman L.V., McGavran M.H.: Proliferating benign and malignant epithelial lesion of the oral cavity. J Oral Surg 16:400, 1958.
3. Bànòczy J., Csiba A.: Comparative study of the clinical picture and histopathologic structure of oral leukoplakia. Cancer 29:1230, 1972.
4. Bànòczy J., Sugàr L.: Longitudinal studies in oral leukoplakias. J Oral Pathol 1:265, 1972.
5. Fonts E.A., Greenlaw R., Rush B.F., Rovin S.: Verroucous squamous cell carcinoma of the oral cavity. Cancer 23:152, 1969.
6. Jacobson S., Shear M.: Verrucous carcinoma of the mouth. J Oral Pathol 1:66, 1972.
7. Kraus F.T., Perez-Mesaa C. Verrucous carcinoma. Cancer 19:26, 1966.
8. Shafer W.G.: Verrucous carcinoma. Int Dent J 22:451, 1972.
9. Shear M.: Erithroplakia of the mouth. Int Dent J 22:360, 1972.
10. Shear M., Pindborg J.J.: Verrucous Hyperplasia of the Oral Mucosa. Cancer 46:1855, 1980.