Vol. IX - N. 4

Ottobre/Novembre/Dicembre

Rivista trimestrale - Sped. in abb. post. Gruppo IV - Pubbl. inf. al 70% con I.P.
Dir. Prov. P.T. di padova

36

Giornale di Stomatologia e di Ortognatodonzia

Editore: POLIAMBULATORIO ODONTOIATRICO RIUNITO s.r.l. - Piazzale Europa, 1 - 31046 ODERZO (TV)

UNIVERSITÀ DI PADOVA
ISTITUTO DI CLINICA ODONTOIATRICA
DIRETTORE: PROF. A. BELTRAME

A. BELTRAME - L. GUARDA NARDINI

ARTROSCOPIA DELL'ARTICOLAZIONE TEMPORO-MANDIBOLARE: STUDIO AUTOPTICO

L'artroscopia, che nel ginocchio si è dimostrata di valido ausilio diagnostico[2, 14] sembra dimostrarsi anche molto utile nella diagnosi e nella terapia di certe patologie dell'articolazione temporo-mandibolare. Infatti con tale metodica si possono visualizzare le alterazioni anatomiche, anche nei primi stadi di malattia, a differenza di quanto avviene con altri esami strumentali quali l'artrografia, la TAC e la risonanza magnetica[2, 5, 10].

L'artroscopia permette l'osservazione dell'articolazione in movimento, come d'altra parte la risonanza magnetica ma, a differenza di quest'ultima, offre la possibilità di effettuare un prelievo bioptico per una diagnosi istopatologica ed anche di iniettare intrarticolarmente dei farmaci a scopo terapeutico[1, 10].

Lo scopo di questo lavoro è uno studio preliminare sulla possibilità d'utilizzo, da parte nostra, del miniartroscopio (agoscopio). Vista la novità della metodica e la necessità d'acquisire dimestichezza con l'artroscopio si è ritenuto opportuno basarsi su di uno studio autoptico.

Tale studio, condotto grazie alla disponibilità offerta dall'Istituto di Anatomia Patologica dell'Università di Padova, si è articolato in più fasi: determinazione del punto d'inserimento dell'artroscopio; determinazione della profondità a cui è situata l'ATM; esecuzione dell'artroscopia; rilievo fotografico.

Determinazione del punto d'inserimento dell'artroscopio e della profondità dell'articolazione temporo-mandibolare

Vista la delicata posizione in cui trovasi l'ATM, cioè in vicinanza delle arterie temporale e mascellare e dei rami temporale e zingomatico del nervo facciale, del nervo auricolo-temporale e del meato acustico, Fig. 1, la determinazione del sito d'inserimento dell'artroscopio è il primo punto d'affrontare.

Dopo aver manipolato la mandibola del cadavere per poter vincere la rigidità articolare venutasi ad instaurare post-mortem, si è eseguita un'apertura forzata della bocca al fine di poter determinare la posizione condilare. Si è poi proceduto, con una matita dermografica, a rilevare e disegnare sulla cute i contorni del condilo stesso, bilateralmente. Il punto più craniale del contorno disegnato è stato scelto come sito d'entrata dell'artroscopio.

La tecnica d'entrata all'interno dell'articolazione è stata la seguente: si è introdotto l'artroscopio e si è sondato, prima con un 3/4 appuntito e poi con uno smusso, previo iniezione intrarticolare di circa 3 cc. di soluzione fisiologica per meglio ampliare gli spazi della cavità articolare.
Con l'introduzione del 3/4 appuntito si può rilevare inoltre la profondità cui è situata l'ATM, misurando la lunghezza o quantità di strumento introdotto nel momento in cui lo stesso vince la resistenza della capsula articolare.

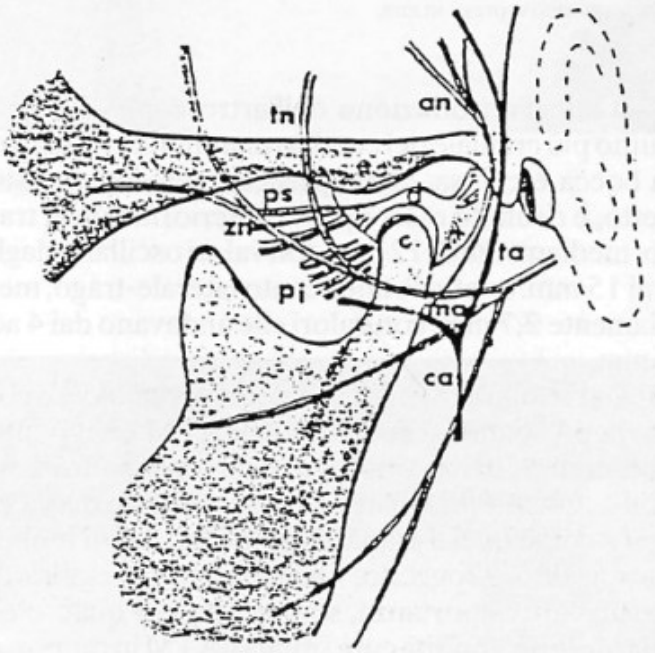

Figura 1 - Rappresentazione in visione saggitale dell'articolazione temporo-mandibolare e delle strutture anatomiche adiacenti: (an) nervo auricolo-temporale; (c) condilo; (ca) arteria carotide; (d) disco; (e) eminenza; (ma) arteria mascellare; (pi) muscolo pterigoideo inferiore; (ps) muscolo pterigoideo superiore; (ta) arteria temporale; (tn) ramo temporale del nervo faciale; (zn) ramo zingomatico del nervo faciale.
(Modificata da Holmlund A. 1987).

Per determinare il sito d'entrata dell'artroscopio sono state esaminate 30 articolazioni di 15 cadaveri, di entrambi i sessi e con età media di 59 anni (vedi tabella n. 1).

Dallo studio autoptico eseguito è risultato come la profondità media cui era situata l'ATM in rapporto alla superficie cutanea fosse di 15,9 mm. con un valore massimo di 21 mm. ed uno minimo di 12 mm.

Tabella 1

SITO DI ENTRATA DELL'ARTROSCOPIO						
Numero autopsia	Profondità ATM		Posizione ant. al trago		Posizione sotto la linea canto laterale-trago	
	DX	SX	DX	SX	DX	SX
48765	13	15	13	12	2	1
48767	18	18	15	14	3	3
48768	14	12	12	10	2	4
48769	13	13	10	11	2	3
48788	12	14	8	10	2	2
48790	18	18	11	11	3	3
48807	15	16	13	12	2	3
48808	20	21	12	14	2	3
48819	16	14	13	15	4	3
48827	14	15	13	12	4	2
48845	14	16	13	13	3	2
48846	16	15	10	12	2	3
124-88	18	17	12	11	3	4
170-88	20	19	14	13	4	3
176-88	16	17	11	12	2	3

Profondità media 15,75 16
Profondità media di ambedue le ATM 15,9
tali valori sono espressi in mm.

Il siti d'introduzione dell'artroscopio, ossia il punto più craniale del condilo mandibolare quando la bocca è chiusa, come precedentemente è stato detto, è risultato essere posto anteriormente al trago, mediamente di 12 mm. con valori oscillanti dagli 8 ai 15 mm. e sotto la linea canto laterale-trago, mediamente 2,7 mm. con valori che andavano dai 4 ad 1 mm.

Dai risultati ottenuti si è potuto concludere come la profondità a cui è situata l'ATM ed il punto d'inserzione dell'artroscopio siano non molto dissimili su ambedue i lati nello stesso soggetto ma viceversa come questi valori oscillino, anche di molto, da soggetto a soggetto. Questo dato ci sembra di particolare importanza, soprattutto per quanto riguarda la profondità cui è situata l'ATM in rapporto al possibile rischio cui si potrebbe andare incontro qualora si perforasse la capsula mesiale dell'articolazione penetrando così nella fossa cranica media[4]. Altri danni legati ad un non corretto uso dell'artroscopio e descritti in letteratura sono a carico del nervo facciale, dei vasi temporali superficiali, del disco articolare della superficie articolare stessa[13] e dell'orecchio medio[12].

Esecuzione dell'atroscopia e rilievo fotografico

All'esecuzione dell'artroscopia si è proceduto previo l'inserimento dell'agoscopio (artroscopio Dyonics, 17 mm. di diametro, angolo di visione 15°) nella cannula, dopo aver retratto il 3/4 smusso. Sotto flusso continuo di soluzione fisiologica si è eseguito l'esame artroscopico.

I primi casi sono stati esaminati con l'ausilio di un oculare, ossia in visione diretta.

Vista poi la difficoltà di ottenere un reperto fotografico per la difficoltà legata soprattutto alla lunghezza degli obiettivi e alla conseguente impossibilità di una corretta messa a fuoco dell'immagine, si è proceduto ad eseguire le rimanenti artroscopie in visione indiretta ossia tramite l'ausilio di una telecamera e di un monitor.

L'esame artroscopio essendo stato eseguito su soggetti random non si è rivelato, in genere, particolarmente interessante per quel che riguarda l'aspetto patologico.

Solamente in tre casi si è potuto osservare un aumento della vascolarizzazione della sinoviale, del grado SIN I, secondo la classificazione artroscopica dei gradi di sinovite stabilito da A. Holmlund[4, 5].

Solo in un caso si sono osservate delle aree con fibrille superficiali.

Per il resto, come si può osservare dalle immagini artroscopiche delle figure di seguito riportate, le articolazioni si sono presentate prive di aspetti patologici.

In 10 delle 30 articolazioni esaminate è stato possibile, data la limitata apertura della bocca legata alla rigidità cadaverica, esaminare solamente la tasca o sfondato sinoviale postero-superiore e parte dello spazio intermedio superiore.

Conclusioni

L'artroscopia dell'ATM è un esame di recente introduzione nelle diagnosi delle patologie di tale articolazione. L'artroscopia non sostituisce ma si affianca ad altri tipi di accertamenti specifici quali la stratigrafia, la risonanza nucleare magnetica, l'artrografia, e la tomografia assiale computerizzata. A differenza di queste ha un basso costo, permette di rilevare cambiamenti degenerativi iniziali, non hanno portato ancora a grosse alterazioni morfologiche dell'articolazione. L'artroscopia permette inoltre di eseguire, tramite il semplice lavaggio con soluzione fisiologica e la successiva lisi delle aderenze, già un primo atto terapeutico[7, 8, 9] al quale se ne può affiancare un secondo e cioè l'iniezione intrarticolare di farmaci[6].

L'artroscopia offre la possibilità di essere eseguita anche in anestesia locale e quindi in day-hospital.

Gli svantaggi che presenta l'artroscopia sono le-

gati ad una difficile esplorazione dello spazio articolare inferiore e della parete laterale di quello superiore e soprattutto alla invasività o lesività dell'esame, specie se la sua funzione fosse solo di carattere diagnostico. Non si deve infatti dimenticare la particolare delicatezza di questa articolazione e delle strutture vascolo-nervose ad essa annesse, come si è ricordato.

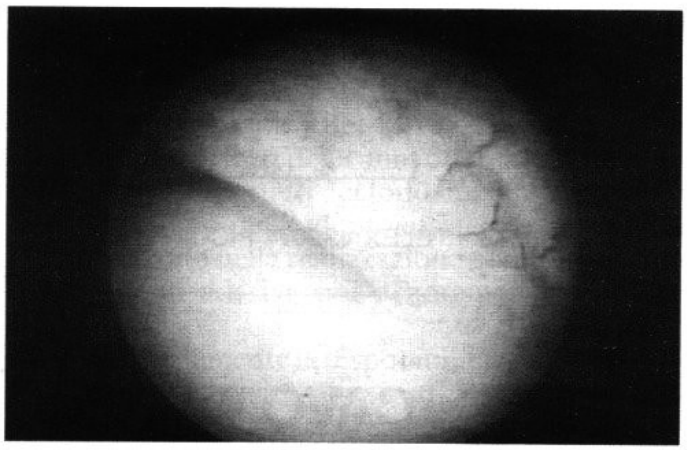

Figura 2 - Zona di spiccata iperemia intrarticolare nei pressi della parete posteriore del disco.

Figura 4 Tasca sinoviale postero-superiore.

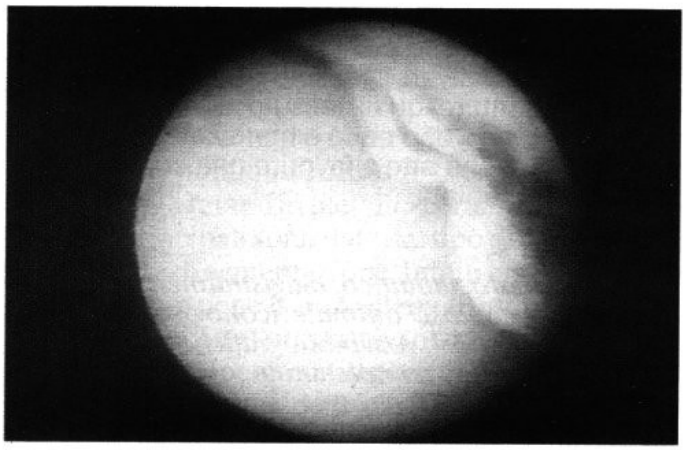

Figura 3 Strutture fibrose lacerate fluttuanti nella cavità articolare.

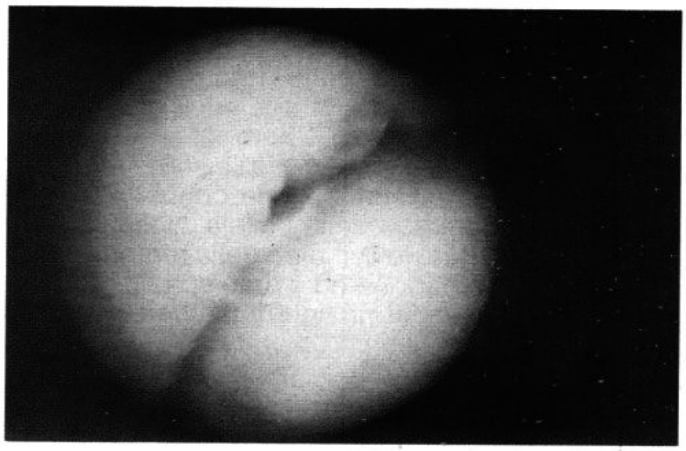

Figura 5 Presenza di aree di fibrillazione superficiale in corrispondenza dello spazio intermedio inferiore della cavità articolare superiore.

Bibliografia

1. **Goss A.N. e Bosanquet A.G.:** Temporomandibular joint arthroscopy. J. Oral Maxillofac. Surg. 44: 614-617, 1986.
2. **Hellsing G., Holmlund A., Norderam A. e Wredmark T.:** Arthroscopy of the temporomandibular joint. Esamination of 2 patients with suspected disk derangement. Int. J. Oral Surg. 13: 69-74, 1984.
3. **Holmlund A. e Hellsing G.:** Arthroscopy of the temporomandibular joint. An autopsy study. Int. J. Oral Surg. 14: 169-175, 1985.
4. **Holmlund A.:** Arthroscopy of the temporomandibular joint. tesi. Stoccolma 1987.
5. **Holmlund A. e Hellsing G.:** Arthroscopy of the temporomandibular joint. Occurrance and location of osteoarthrosis and synovitis in a patient material. Int. J. Oral Maxillofacial Surg. 17: 36-40, 1988.
6. **Mc. Cain J.P., Balazs E.A., de la Rua H.:** Preliminary studies on the use of a viscoelastic solution in arthroscopic surgery of the temporomandibular joint. J. Oral Maxillofac. Surg. 47: 1161-8, 1989.
7. **Moses J.J., Sartoris D., Glass R. Tanaka T., Pocker I.:** The effect of arthroscopic surgical lysis and lavage of the superior joint space on TMJ disc position and mobility. J. Oral Maxillofac. Surg. 47: 674-8, 1989.
8. **Murakami K.:** The indications of arthroscopic sweep for patient with internal derangements of the TMJ. Rev. Stomatol. Chir. Maxillofac. 91: 110-119, 1990.
9. **Nitzan D.W., Dolwick M.F., Heft M.W.:** Arthroscopic lavage and lysis of the temporomandibular joint: a change in perspective. J. Oral Maxillofac. Surg. 48: 798-801, 1990.
10. **Onishi M.:** Clinical application of arthroscopy in the temporomandibular joint diseases. Bull. Tokyo Med. Dent. Univ. 27: 141-150, 1980.
11. **Rao V.M., Farole A., karasik D.:** temporomandibular joint dysfunction: correlation of MR imaging, arthrography and arthroscopy. Radiology 174: 663-7, 7, 1990.
12. **Van Sicklers A.:** Middle ear injury resulting from temporomandibular joint arthroscopy. J. Oral Maxillofac. Surg. 45: 962-965, 1987.
13. **Westesson P.L., Eriksson L., Liedberg J.:** The risk of damage to facial nerve, superficial temporal vessels, disk and articular surfaces during arthroscopic examination of the temporomandibular joint. Oral Surg. 62: 124-127, 1986.
14. **Yates D.B., Scott J.T.:** Rheumatoid synovitis and joint disease. relationship betwen arthroscopic and histological changes. Ann. Reum. Dis. 31: 1-6, 1975.

PICCIN NUOVA LIBRARIA spa

35121 PADOVA (ITALIA) - VIA ALTINATE, 107 - TEL. 049/655566 - TELEX 432074 PICCIN I

EMBRIOLOGIA E ISTOLOGIA DEL CAVO ORALE

A. D'Agostino, B. Passagrilli

Gli Autori si sono prefissati lo scopo di fornire le nozioni fondamentali di embriologia e istologia del cavo orale a studenti e specializzandi di Odontoiatria e odontoiatri.
Il libro si articola in tre parti, suddivise in capitoli. La parte I, Glossario illustrato di citologia, introduce conoscenze, concetti e terminologia di base della cellula. Nella parte II viene trattato lo sviluppo della regione cefalica dell'embrione ed è dato spazio particolare alle malformazioni infantile e che impongono delicati problemi per il loro trattamento. La parte III è dedicata alla istologia orale e in particolar modo alle strutture di maggiore interesse per l'odontoiatria, quali le ghiandole salivari, il tessuto osseo, il dente; altre strutture quali tessuto connettivo, muscolare, nervoso sono sintetizzate in tavole anatomiche atte a favorire una consultazione immediata.

INTERESSA:

Il testo è chiaro, didattico, magistralmente integrato da copiosa ottimale iconografia, in gran parte a colori; voci bibliografiche importanti e aggiornate completano ogni capitolo.